Lane Medical Library

Ueber Lähmungen

des

Nervus medianus.

INAUGURAL-DISSERTATION

ZUR ERLANGUNG

DER DOKTORWÜRDE

DER HOHEN MEDIZINISCHEN FAKULTÄT

AN DER

FRIEDRICH-WILHELMS-UNIVERSITÄT

ZU BERLIN.

Von

Isaak Malamùd Matusis

aus Odessa (Russland).

Tag der Promotion: 12. August 1911

Berlin 1911.

Druck von Carl Siebert's Buchdruckerei, Elsasserstr. 54.

Aus der psychiatrischen und Nervenklinik der Königl. Charité.

Referent: Geh. Med.-Rat Prof. Dr: **Ziehen.**

Meiner lieben Frau.

Digitized by the Internet Archive
in 2026

https://archive.org/details/IA40153524_0087

Lähmungen der Armnerven werden, abgesehen von denen zentralen Ursprungs, hervorgerufen durch Traumen verschiedener Art, die die obere Extremität treffen. Auch entstehen nicht selten Lähmungen durch Gifte, die im Körper kreisen, oder im Verlauf von Infektionskrankheiten. Wir werden alle diese aetiologischen Momente später noch genau zu besprechen haben. Alle diese Schädigungen treffen meistens die Nn. ulnaris und radialis; der N. medianus wird dabei seltener betroffen. Dies verdankt er seiner Lage.

Wie bekannt, hat dieser Nerv folgenden Verlauf: er begleitet die Art. brachialis bis an das Ellbogengelenk und dringt dann, zwischen beiden Köpfen des M. pronator teres hindurchtretend, in den bekannten Muskelkanal ein; von hier gelangt er zwischen die beiden gemeinschaftlichen Fingerbeuger und geht, von ihnen geleitet, durch den Canalis carpi in die Hohlhand. Da er im ganzen Verlauf sehr tief zu liegen kommt, so finden wir isolierte Verletzungen dieses Nerven sehr selten. Meistens wird der N. medianus mitbetroffen bei Verletzungen anderer Nerven oder bei Plexus-Lähmungen.

Betrachten wir jetzt die wichtigsten aetiologischen Momente, die eine Medianuslähmung hervorrufen, so sind es folgende: 1. traumatische; a) Kontusionen, b) Kompressionen, c) Zerrungen, d) Durchtrennungen. 2. toxische, 3. infektiöse, 4. autotoxische, 5. Beschäftigungslähmungen und 6. rheumatische.

Was die traumatischen Ursachen anbetrifft, so sind deren so viele und so mannigfaltige, dass wir nur die häufigsten und wichtigsten derselben erwähnen.

Nach Bernhardt und anderen Autoren ist die häufigste Ursache einer Medianus-Lähmung Verwundung des Nerven, besonders an der Beugseite des unteren Drittels des Unterarms, oft dicht oberhalb des Handgelenks. Besonders häufig sind es nach den Beobachtungen von Bernhardt: Fallen auf Glas, Verwundung durch Glas oder Porzellanscherben, seltener Stich- oder Schnittwunden durch Messer, die diese Lähmungen hervorrufen.

Weiter sind eine ganze Reihe von Fällen bekannt, wo der N. medianus meist mit anderen Nerven zusammen, aber auch allein für sich durch den Esmarch'schen Schlauch oder durch polizeiliche Fesselung gelähmt wurde (Arrestantenlähmung). Letzteres geschieht dann, wenn die strangulierenden Stricke entweder zu schmal oder wenn sie nicht am Oberarm, sondern oberhalb des Handgelenks angebracht sind. Der von mir unter Nr. 1 mitgeteilte Fall ist dadurch aetiologisch interessant, dass die Lähmung nicht durch einen Esmarch-Schlauch entstanden ist, sondern bei einer Blutdruckmessung im Krankenhause. Ziemlich häufig finden sich auch im Verlaufe des Nerven Neubildungen, die entweder an und für sich schon zur Vernichtung des Nerven führen oder bei operativen Eingriffen von Seiten des Chirurgen durch das Fortnehmen eines Stückes des Nerven zu schweren Lähmungen Veranlassung geben können. Erwähnt seien noch hier die Narkosenlähmungen, die während längerer Narkosen bei hyperextendiertem und abduziertem Oberarm durch den Druck des Humeruskopfes im Gebiete des N. medianus entstehen können. (Braun,[1]) Phelps[2])).

Dass nach Infektionskrankheiten, isolierte auf Neuritiis zurückzuführende Lähmungen in verschiedenen Nervengebieten auftreten können, war schon längst bekannt. Solche Fälle sind von Bernhardt[3]) u. a. beschrieben worden. Für den N. medianus ist es auch von Eulenburg[4]) bestätigt worden, der isolierte Lähmungen des N. medianus nach akuten Infektionskrankheiten (Variola, Typhus) gesehen hat. Bernhardt[5]) sah einen ähnlichen Fall bei einem Influenzarekonvaleszenten.

Hierher sind auch diejenigen Fälle zu rechnen, die bei Wöchnerinnen auftreten und die von Bernhardt[6]), Möbius[7]), Lunz[8]) und anderen beschrieben worden sind. Die toxischen Formen der Polyneuritis ergreifen zuweilen auch den Medianus. Hierher könnte man vielleicht auch die oben erwähnte puerperale Neuritis rechnen.

Sehr selten kommen die sogenannten „rheumatischen" Formen der Lähmungen vor. Im Jahre 1884 wies Joffroy[9]) nach, dass gewisse von Duchenne[10]) und anderen noch als

---

1) Braun, D. med. Wchschr. 1894.
2) Phelps, Dissert. Leipzig 1904.
3) Bernhardt, Erkrankungen der peripherischen Nerven.
4) Eulenburg. Neurol. Centralbl. 1889, S 100.
5) Bernhardt, s. o.
6) Derselbe, s. o.
7) Möbius, Schmidt'sche Jahrbücher Bd. 237.
8) Lunz. D. med. Wochschr. 1894, Nr. 97.
9) Joffroy, Archives de Physiologie 1884, Nr. 4
10) Duchenne, De l'electrisation localisée.

rheumatisch aufgefasste Radialis-Lähmungen ebenfalls durch Druck entstanden waren, und stellte die Behauptung auf, dass jede plötzliche, alle vom N. radialis versorgten Muskeln treffende Lähmung als Drucklähmung zu bezeichnen sei.

Es bleibt uns noch ein aetiologisches Moment, welches ziemlich häufig vorkommt, zu betrachten übrig, das in der Literatur auch sehr oft beschrieben worden ist, nämlich die sogenannten Berufs- oder professionellen Paresen und Lähmungen des N. medianus.

Wie gesagt, kommen isolierte, nicht traumatische Lähmungen des N. medianus sonst selten vor, doch lokalisieren sich diese professionellen Paresen mit Vorliebe im Medianus-Gebiet; so sind bei Plätterinnen, Tischlern, Schlossern, Melkerinnen (Remak)[1]), Zigarrenwicklern (Coester[2]), Teppichklopfern, Zahnärzten usw. Lähmungserscheinungen im Bereiche des N. medianus beobachtet worden. Oppenheim[3]) sah bei Schneidern durch den fortgesetzten Gebrauch der Schere eine partielle Medianus-Lähmung entstehen. Hierher gehört auch die zuerst von Bruns[4]) beschriebene isolierte Lähmung des linken M. flexor pollicis longus bei Trommlern. Nach Düms[5]) aber ist nicht die Lähmung dieses Muskels, sondern eine Zerreissung des M. extensor pollicis longus die Ursache der betreffenden Beschwerden.

Was die oben erwähnte Muskellähmung anbetrifft, so behauptet Bernhardt[6]) derartiges nur an der linken Hand auftreten gesehen zu haben, während die Beobachtung Remaks zeigt, dass die Störung rechts am stärksten ausgeprägt sein kann. Schliesslich ist noch hervorzuheben, dass das Medianusgebiet auch bei einer nicht geringen Anzahl zentraler, vom Hirn und Rückenmark ausgehenden Lähmungen mitbeteiligt sein kann, so z. B. bei der progressiven Muskelatrophie und Syringomyelie. Weiter wird der N. medianus bei einer Anzahl von Arsenik-, Blei- und Schwefelkohlenstoffvergiftungen mitbetroffen.

Gehen wir jezt zur Symptomatologie der Medianus-Lähmungen über. Ist der Nerv am Oberarm getroffen, so sind folgende Muskeln gelähmt: die Pronatoren, der M. flexor carpi radialis, der M. flexor digitorum sublimis und profundus (mit Ausnahme der Muskelzweige für die drei letzten Finger), der M. flexor pollicis brevis et longus, der M.

---

1) Remak, D. Zeitschr. f. prakt. Med. 1878.
2) Coester, Berlin. Klin. Wochschr 1884 Nr. 50
3) Oppenheim, Lehrbuch der Nervenkrankheiten.
4) Bruns, Neurol. Centralbl. 1890 S 316.
5) Oppenheim, Lehrbuch der Nervenkrankheiten.
5) Düms, Deutsche militär. Zeitschrift 1896 No. 4.
6) s. o.

opponens pollicis, der M. abductor brevis, sowie die ersten beiden Lumbricales. Bei denjenigen Medianuslähmungen, welche wie so häufig durch Läsionen an der Beugeseite des Unterarmes in der Nähe des Handgelenkes entstanden sind, ist die Bewegung der Hand als solcher und die Beugung der vier Finger, ebenso wie die Pronation nicht beeinträchtigt. Es handelt sich bei solchen tiefen Medianusverletzungen nur um Lähmung der Daumenballenmuskulatur und um mehr oder weniger schwere Sensibilitätsstörungen.

Das Verhalten der elektrischen Erregbarkeit ist abhängig von der Schwere der Läsion. In den leichten Fällen findet man meistens, bei sonst normalem Verhalten, eine Steigerung der galvanischen direkten Erregbarkeit und eine Verlangsamung der Zuckung (Oppenheim[1])). In schweren Fällen findet sich eine mehr oder weniger ausgesprochene Entartungsreaktion.

Was die Sensibilitätsstörungen anbetrifft, so sind es Schmerzen, Hyperästhesie, besonders aber Gefühlsabstumpfung, die meist vorhanden sind. Die Anästhesie kann das ganze Innervationsgebiet betreffen d. h. die Vola manus bis zum 4. Metacarpus, die Volarfläche der drei ersten und die Radialseite des vierten Fingers, sowie die Dorsalfläche der 2. und 3. Phalanx am Daumen, Zeige- und Mittelfinger. Gerade in Bezug auf die Innervation der Haut der Dorsalfläche der Phalangen kommen erhebliche Schwankungen vor. So fand Oppenheim[2]) in einem Falle die Dorsalfläche des Daumens nicht in den Bereich der Anästhesie gezogen, dagegen war der dorsale Bezirk aller 3 Phalangen des Mittelfingers und der beiden Endphalangen sowie des anstossenden Gebietes der Grundphalangen am Zeigefinger in Mitleidenschaft gezogen. Nach Head[3]) beteiligen sich an der Innervation des äusseren Drittels des Daumenballens auch der N. cutaneus externus und der N. radialis. Bernhardt[4]) machte schon mehrmals darauf aufmerksam, dass an der Rückenfläche der Hand Nagel- und Mittelphalanx des Zeige- und Mittelfingers und die Radialseite derselben Phalangen des Ringfingers zum Verbreitungsbezirk der sensiblen Medianusäste gehören. Bei vielen Menschen empfängt aber auch die Rückseite des Daumennagelgliedes und die der Grundphalangen des zweiten und dritten Fingers (vielleicht sogar die des vierten an der Radialseite) sensible Aeste vom N. medianus, obgleich diese vorwiegend vom N. radialis superficialis und N. musculocutaneus versorgt werden.

---

1) Oppenheim, Lehrbuch der Nervenkrankheiten. 1907.
2) Ebenda.
3) Head, Brain 1905.
4) Bernhardt, s. o.

Als weitere Sensibilitätsstörung kommt diejenige vor, die man als Verlust der elektromuskulären Sensibilität bezeichnet. Was die vasomotorischen und trophischen Erscheinungen anbetrifft, so sind sie von Weir-Mitchell[1]) genau beschrieben worden. Die Haut ist, besonders in den späteren Stadien, cyanotisch, fühlt sich kühl an, das Unterhautgewebe kann infiltriert sein. Die Finger sind entweder blass oder livide gerötet, oft mit reichlichem Haarwuchs versehen und schwitzen, im Gegensatz zu den übrigen Fingern nie oder nur unbedeutend. Oft bilden sich Herpes- und Pemphigus-ähnliche Blasen, an deren Stelle sich schlecht heilende Geschwüre bilden; Glanzhaut (glossy skin), abnormes Nägelwachsen, Verdünnung der Endphalangen; zuweilen tritt auch Hyperhidrosis auf, meistens aber Anhidrosis der Vola manus und der Finger.

Wir gehen jetzt zur Betrachtung derjenigen Fälle über, über die in der Literatur, nach dem Erscheinen der 2. Auflage von Bernhardt[2]), berichtet worden ist.

Wir werden natürlich nur diejenigen Fälle, die ein besonderes Interesse bieten, in Betracht ziehen. Einige andere teilen wir im Literaturverzeichnis mit: Nicoll[3]) resezierte bei einem Kinde, welches im Anschluss an eine Schnittverletzung über dem Handgelenk Lähmungserscheinungen mit Atrophie im Medianusgebiet zeigte, ein Stück aus dem Medianus, nachdem zuerst die Auslösung des Medianus aus der Narbe ohne Erfolg gemacht worden war. Das resezierte Stück erwies sich als ein falsches Neurom, d. h. der seinerzeit verletzte Nerv war mit einer fibrösen Narbe und eingedrungenen Schmutzpartikelchen durchsetzt. Nach der Anlegung einer Naht trat eine Besserung ein. Aehnlich verfuhr Nicoll in einem zweiten Fall von traumatischer Medianus-Lähmung. Im ersten Falle kehrte die Sensibilität nach 5 Monaten vollständig wieder, die Atrophie der Muskeln besserte sich aber nicht.

Im zweiten Falle trat zunächst eine Regeneration der sensiblen, motorischen und trophischen Funktionen ein, nach einem Jahre trat jedoch wieder Verschlimmerung bezüglich der Sensibilität ein. Entscheidend für die Prognose ist, nach Ansicht von Nicoll, die Zeit, welche zwischen Trauma und Operation liegt.

---

1) Weir-Mitchell, Des lésions des nerfs, Paris 1874.
2) Bernhardt, s o.
3) Nicoll, The radical cure of Spina bifida. The Brit. med. Journ· 1909.

Steiner[1]) berichtet über einen Sandformer in einer Eisengiesserei, der über Schmerzen im Medianusgebiet klagte (linke Hand). Es bestand ferner Verlust der Schweisssekretion an den ersten drei Fingern und leichte Motilitätsstörungen im Daumen und Zeigefinger.

Aehnliche Störungen zeigte ein Postschaffner an der rechten Hand, der sich beim Sortieren von Briefen und Paketen überanstrengt hatte. Bei beiden Kranken, das betont Verfasser besonders, bestand Abusus spiritusorum.

Gh. Green-Gumston[2]) beschreibt eine Medianuslähmung bei einem 16jährigen Mädchen, infolge eines Bruches des linken Oberarms, dicht oberhalb der Condylen. Der Nerv war, wie die Operation erwies, verdünnt und über einen Knochenvorsprung ausgespannt. Der Nerv wurde aus seinen Verwachsungen gelöst, die vorspringende Knochenleiste abgemeisselt. Im Laufe einiger Monate trat Heilung ein.

Phelps[3]) beschreibt eine, während des Schlafes entstandene Medianuslähmung bei einem 40jährigen, an Epilepsie leidenden und dem Alkoholgenuss ergebenen Mann und macht es wahrscheinlich, dass die seltene und in diesem Falle ziemlich schwere Lähmung durch den Druck des vorspringenden Humeruskopfes bewirkt worden war. Die im Original beschriebene Lage des rechten Armes während des Schlafes lässt diese Erklärung als durchaus annehmbar erscheinen.

Aronheim[4]) hat in einem Falle, wo eine isolierte periphere Lähmung des N. medianus infolge Narbendruckes nach Verletzung des Arcus volaris sublimis arteriae ulnaris eingetreten war, Heilung durch Thiosinamininjektionen erzielt. Innerhalb 14 Tagen betrugen die beiden ersten Injektionen je eine halbe, die vier folgenden je eine ganze Pravazspritze einer 10% Thiosinaminlösung. Die Einspritzungen waren während einiger Minuten äusserst schmerzhaft, ihre günstige Wirkung aber war sehr bald zu erkennen.

Hirsch[5]) berichtet über einen 53jährigen Patienten, der durch Fall auf Glas sich eine rechtsseitige Medianusläsion zugezogen hatte; der verletzte Nerv war nicht geheilt worden. Der Fall zeichnete sich ausser durch die bekannten Störungen der Motilität und Sensibilität (letztere überwiegen die ersteren) dadurch aus, dass an der Verletzungsstelle sich ein typisches wahres Neurom ausgebildet hatte, das durch Verfasser exstirpiert wurde. Die mikroskopische

1) Steiner, Zur Aetologie der professionellen Erkrankungen im Medianus-Gebiete. Münch. med. Woch. 1903 Nr 9.
2) Injuries of the nerves by fracture. Pediatrics. Vol. 9 Nr. 7.
3) Phelps, s. o.
4) Aronheim, Monatsschr. f Unfallheilk. 1905 Nr. 51.
5) Hirsch, Deutsche med. Wochenschrift 1906.

Untersuchung bestätigte die Diagnose. Neben der bemerkenswerten, von Bernhardt ebenfalls schon beobachteten Sensibilitätsstörung auf der Streckseite der Endphalanx des Daumens und entzündlichen Störungen am 2. und 3. Finger und Verbildungen der betreffenden Nägel fand sich als besonders bemerkenswert ein allmähliches Schwinden der beiden Endphalangen des 2. und 3. Fingers, wie es auch das Röntgenbild deutlich nachwies. Nach der Exstirpation des Neuroms hatte Verfasser zwei kleine Hautäste des Medianus mit dem Hauptast vereinigt; die schwer geschädigte Sensibilität der Hand besserte sich danach auffallend schnell. Hirsch glaubt, dass diese Besserung jedenfalls nicht allein auf diese Vereinigung zu beziehen ist, sondern dass vielleicht die Aufhebung des Druckes, den die Nervengeschwulst auf die Umgebung (N. uln.) ausgeübt hat, nunmehr die bis dahin verhinderte Anastomosenbildung mit den benachbarten sensiblen Nerven begünstigt hat.

Lambotte et Sano[1]) illustrieren das von zahlreichen Chirurgen beobachtete Phänomen der sofortigen Wiederkehr der Sensibilität nach sekundärer Nervennaht durch ausführliche Beschreibung eines einschlägigen Falles von Spätnaht des N. medianus.

Operation 2 Jahre nach der Verletzung. — Excision eines traumatischen Neuroms aus der Continuität des Nerven mit einem 3 cm langem Defekt. 48 Stunden nach der Operation vollständiges Wiederkehren der erloschenen Sensibilität im Medianusgebiete, während doch nach experimentellen Erfahrungen zur Nervenregeneration nach Nervennaht an der Hand mindestens 60 Tage erforderlich sind.

Bernhardt und Zondek[2]) berichten über einen Fall von Fraktur der distalen Epiphysen des Radius und der Ulno mit Lähmungserscheinungen der Nn. medianus und ulnaris. Die Störungen im Bereiche beider Nerven sind durch Zerrung oder direkte Läsion seitens der Bruchenden entstanden.

Interessant sind die Angaben von Stiefler[3]) über multiple Nervenlähmungen infolge intrauteriner Umschnürung der oberen Extremität. Patient ist ein 30jähriger Mann. Im mittleren Drittel des linken Oberarms befindet sich eine zirkuläre Schnürfurche. Hypoplasie der Hand. Die Haut an der Hand und an den Fingern ist dünn, glatt, kahl, glänzend (glossy skin), kühl und livide. Sehr schwere motorische und sensible Störungen im Medianusgebiete bei erhaltener Funktion (gleichfalls im Medianusgebiet) der Mm.

1) Journ. de neurol. et d'hypn. 1898 Nr. 17.
2) Bernhardt und Zondek, Med. Klinik. 1909, Nr. 4.
3) Stiefler, Wiener klin. Woch. 1908.

flexor carpi radialis, palmaris longus und pronator teres; die sensiblen Ausfallserscheinungen im Bereiche des N. medianus sind weniger hochgradig als im Gebiete des auch motorisch am schwersten geschädigten N. ulnaris. Motorische Funktion des N. radialis und musculocutaneus intakt. Sensibilätsstörungen im Bereiche des N. cutaneus antibrachii medialis (Vorderarm) und N. cutaneus brachii medialis (Oberarm) sowie des N. brachii posterior (vom N. rad.). Stiefler meint, dass die schädigende Strangulation zu einer Zeit eingesetzt haben muss, wo die Differenzierung der Gebilde des Oberarms schon vollzogen war (also nicht vor dem 2. Fötalmonate).

Oberndörfer[1]) berichtet über eine Arrestantenlähmung des N. medianus bei einem 28jährigen Manne. Es wurden dem Pat. auf der Polizeiwache die Hände auf dem Rücken gefesselt, die Oberarme durch einen mehrfach herumgewundenen Strick fest an den Körper geschnürt und die Füsse gefesselt. Schon nach 2 Stunden konnte Patient mit der rechten Hand ein Glas nicht mehr fassen, und bald stellten sich auch Schmerzen im Mittelgelenk des linken Zeigefingers ein. Nach 2 Tagen war die rechte Hand fast unbeweglich. Die vorgenommene genaue Untersuchung ergab: rechts leichte Parese des N. medianus; schwere Parese des N. ulnaris mit partieller Entartungsreaktion. Interessant wird der Fall dadurch, dass, während Brenner[2]), der zuerst Mitteilungen über Arrestantenlähmungen machte, ebenso wie Erb[3]), Gowers[4]), Oppenheim[5]), die Radialislähmung für die typische Fessellähmung hielt, in diesem Falle der N. radialis völlig frei geblieben ist. In anderen in der Literatur bekannten Fällen handelt es sich um Paresen der Nn. medianus, ulnaris und radialis. Im Falle von Oberndörfer ging die Besserung langsam vorwärts. Er schlägt vor, die Fesselungen nur mit breiten Stricken oder breiten Lederriemen vorzunehmen.

Nathan[6]) beschreibt einen Fall von Tetanie mit trophischen Störungen im Bereiche des N. medianus. Eine 24jährige Frau, die etwa 14 Tage post partum unter dem typischen Bilde der Tetanie erkrankte, wurde aus der Klinik geheilt entlassen. Nach 3 Wochen kam Pat. wieder mit der Angabe, dass sie Ameisenlaufen im 2. und 3. Finger beiderseits bekommen, und dass sich an diesen Fingern Blasen gebildet haben, welche schmerzhafte Geschwüre hinterlie-

---

1) Oberndörfer, Berl. klin. Woch. 1908 Nr. 21.
2) Brenner, Untersuchungen u. Beobachtungen auf dem Gebiete der Elektrotheraphie
3) Neur. Centralbl. 1883 Nr. 1 und 3.
4) Gowers, Handbuch der Nervenkrankheiten.
5) Oppenheim, s. o.
6) Nathan, Prager med. Wochenschr. 1902 Nr. 13

ßen. Krämpfe waren nicht mehr aufgetreten. An den Endphalangen des 2. und 3. Fingers rechts und des Mittelfingers links Substanzverluste. Hochgradige Hyperästhesie im Bereiche der Endphalangen der genannten Finger, ebenso daselbst Herabsetzung der farado- und galvanocutanen Sensibilität.

Durante[1]) macht eine interessante Mitteilung über einen Fall von einer diffusen fettigen Entartung des N. medianus. Er hat bei einer 28jährigen Frau, die an einer akuten Nephritis zugrunde ging, interessante Veränderungen am N. medianus gefunden. Diese Frau wurde vor 4 Jahren an einem Lipom des N. medianus links operiert. Trotzdem bei der Operation ein grosses Stück des Nerven reseziert wurde, stellte sich die Motilität und Sensibilität bis auf eine Anästhesie der Zeigefingerkuppe wieder ein. Bei der Autopsie fand man zwischen den beiden Stümpfen des resezierten Nerven eine Entfernung von 17 cm. Der obere wie der untere Stumpf waren fettig degeneriert und sehr verdickt. Durante betrachtet diese Veränderungen des Nerven als ein Neurom und um die Integrität der Motilität und Sensibilität zu erklären, nimmt er periphere Nervenanastomosen im Sinne von Apathy und Bethe an.

In der Gesellschaft für innere Medizin in Wien demonstrierte Schlesinger[2]) eine bisher nicht beschriebene Berufserkrankung bei einem Rohrpostbeamten. Der 44jährige Patient leidet seit einigen Monaten an Parästhesien und Schmerzen im linken Zeigefinger und Daumen; es ist leichte Atrophie des I. Interosseus und des Daumenballens vorhanden. Die elektrische Untersuchung zeigt nur quantitative Veränderungen. Am Zeigefinger ist die taktile Empfindung herabgesetzt, Thermanästhesie am Zeigefinger, am Daumen und an der ulnaren Seite der Hohlhand; sonst keine Sensibilitätsstörungen. Die Krankheit erinnert an ähnliche bei Rohgerbern und findet ihre Ursache in der speziellen, die linke Hand anstrengenden Beschäftigung.

Ferrari[3]) beobachtete nach einer Verletzung des Ramus volaris des N. medianus, Störungen der Sensibilität, die besonders das Tastgefühl und die thermischen Empfindungen betrafen. Die Zonen der Sensibilitätsstörung für Berührung und Temperaturempfindung deckten sich nicht ganz, indem stellenweise die Tastempfindung erhalten war bei aufgehobenem Temperaturgefühl. Der Fall weist darauf hin, dass die verschiedenen Sensibilitätsqualitäten nicht durch dieselben Nervenfasern und Nervenendigungen geleitet und fortgepflanzt werden.

1) Durante, Société de neurol. de Paris 1902.
2) Schlesinger, Mitteilung der Gesellschaft f. innere Medizin und Kinderheilkunde, Wien 1907
3) Ferrari, Rivista sperimentale di Freniatria, Vol. 26,

Verfasser weist auf 6 Fälle aus der Literatur hin, in denen ebenfalls durch periphere Nervenverletzungen Tast und Temperaturgefühl gestört waren; meist fand in den Grenzen der Störung keine Uebereinstimmung statt, indem das Temperaturgefühl gestört war, wo das Tastgefühl erhalten war und umgekehrt. Nur in einem Falle von Cavazzani und Manca (Resektion des N. radialis) waren thermische und tactile Anästhesie gleichzeitig auf dieselbe Zone beschränkt.

Damit habe ich die meisten uns in der Literatur bekannten Fälle seit dem Jahre 1902 angeführt. Wir fangen jetzt mit der Besprechung der Fälle an, die im Laufe der letzten 3—4 Jahre in der Nerven- und Poliklinik der Kgl. Charité zu Berlin in Behandlung waren und die mir durch die grosse Liebenswürdigkeit des Herrn Geheimrats Professor Ziehen zur Veröffentlichung überlassen worden sind.

Es sind dies im ganzen 34 Fälle, von denen aber nur 9 ganz reine Medianuslähmungen darstellen, während in allen übrigen Fällen neben dem N. medianus auch andere Armnerven mehr oder minder in Mitleidenschaft gezogen waren.

Fall 1.

25jähriger Patient L. E. wurde wegen Gelenkrheumatismus und Vitium cordis in das Krankenhaus aufgenommen. Gleich nach Anlegen einer Binde um den rechten Arm (es wurde Blutdruckmessung vorgenommen), bekam Patient Kribbeln im Daumen und Mittelfinger. Zwei Tage darauf trat Schwäche des Zeigefingers und Daumens ein. Patient wurde dann ½ Jahr von verschiedenen Aerzten elektrisiert, konnte trotzdem aber etwa ½ Jahr nicht oder nur sehr schwer schreiben. Keine Schmerzen; er gibt ausdrücklich an, nicht wegen Schmerzen sondern wegen Schwäche die Finger nicht bewegen zu können. Nachdem keine Besserung erzielt werden konnte (unregelmässige Behandlung), kam Patient am 29. VI. 09 in die Nerven-Poliklinik. Die an diesem Tage vorgenommene Untersuchung ergab folgendes: Rechts normale Pronation der Hand; Beugung der Hand kaum herabgesetzt, ebenso die Fingerbeugung. Eine deutliche Herabsetzung der Beugung des Daumens. Opposition des Daumens rechts schlechter als links. Dynamometrische Werte: r. 60, l. 100. N. medianus leicht druckempfindlich. Die Sensibilität war für alle Qualitäten intakt; auch bei Vergleichsreizen war zwischen r. und l. kein Unterschied nachweisbar. Fingernasenversuch r. fast unmöglich. Das Endglied des r. Mittelfingers ist empfindlicher als die übrigen. Thenar etwas weicher als normal.

Interossei und Hypothenar sind deutlich atrophisch. Die elektrische Untersuchung ergab:

Partielle Entartungsreaktion im Opponens pollicis und im Flexor pollicis brevis; sonst sind keine qualitativen Veränderungen nachzuweisen. Die übrigen Armnerven waren alle intakt. Umfang des Unterarmes über dem Handgelenk r. 16 cm, l. 17¼ cm; Unterarm-Mitte r. 19½ cm, l. 20½ cm; dicht unterhalb des Olecranon r. 25, l. 25¼ cm.

Patient wurde anfangs täglich, dann 3 Mal wöchentlich galvanisiert.

Am 20. IV. 10 wurde neuerdings eine Untersuchung vorgenommen, bei der sich herausstellte, dass die Bewegungen zwar etwas besser wurden, aber doch noch schwach waren im Vergleich zu der l. Hand. Elektrisch fand sich im Opponens pollicis noch eine spurweise träge Zuckung.

Am 6. IX. 10 kam Pat. wieder zur Untersuchung. Er kann zwar alle Bewegungen ausführen, doch ermüdet die r. Hand rascher als die linke. Keine Schmerzen mehr, keine Parästhesien. Die Untersuchung ergab eine deutliche Herabsetzung der Flexion des Daumens; die Opposition war rechts noch etwas schwächer als links. Die faradische Reizung ergab in allen Muskeln am Thenar rechts eine schwächere Zuckung als links. Faradisch indirekte Reizung des N. medianus am Oberarm ergab Zurückbleiben der Flexion des Daumens und des Zeigefingers. Bei Reizung desselben Nerven im Sulcus bicipitalis und am Lacertus fibrosus ebenfalls Zurückbleiben derselben Muskeln. Galvanisch indirekt: Bei Reizung des N. medianus am Oberarm rechts K S Z bei 2 M A, links bei 2¼ M A. Galvanisch direkt: Flexor pollicis brevis links 2 M A, Zuckung blitzartig; rechts 3 M A, ohne Vergleich mit der linken Seite nicht auffällig träge, aber bei wohl rechts als auch links 3 M A, aber rechts deutlich träge. Sensibilität völlig intakt. In allen Phalangen werden äusserst geringe passive Bewegungen ausgeführt. Leube-Stern'sche Striche von ⅓ cm auf allen Phalangen genau unterschieden.

In diesem Falle handelt es sich also um eine Lähmung des N. medianus, die höchstwahrscheinlich durch die Blutdruckmessung hervorgerufen wurde. (Gelenkrheumatismus, Vitium cordis ?)

Fall 2.

Ein 4 jähriger Knabe S. G. kam am 26. I. 10 in die Poliklinik. Die Mutter gibt an, dass das Kind vor 7 Wochen aus dem Bett gefallen sei; wurde bald ins Krankenhaus

gebracht, wo er aber nicht aufgenommen, sondern nur poliklinisch behandelt wurde. Es wurde ihm ein Gipsverband angelegt (nach Angaben der Mutter soll die Hand ganz blau gewesen sein). Er konnte mit dem Daumen und Zeigefinger keine Bewegung ausführen und klagte über sehr heftige Schmerzen. Die Untersuchung ergab folgendes: Pronation passiv frei, ebenso alle Bewegungen in den Hand- und Fingergelenken. Aktiv sind alle Bewegungen ausführbar ausser Abduction und Opposition des Daumens und vielleicht Beugung der Hand. Sensibilität scheinbar intakt, doch war die Prüfung unsicher, da auf die Angaben des 4 jährigen Kindes, das noch dazu Schmerzen hat, wohl nicht sehr viel Wert zu legen ist. Der rechte Daumenballen war stark atrophisch. Vollkommene Ankylose des r. Ellbogens in halber Streckstellung. Ulnaris- und Radialisgebiete intakt. Elektrisch war eine sichere Entartungsreaktion im Opponens und Abductor pollicis nachweisbar. Zuckung träge. A S Z > K S Z; Erregbarkeit stark herabgesetzt, Muskeln faradisch nur bei starken Strömen erregbar. Pat. wurde zuerst mit elektrischer Massage behandelt, und zwar 4 Mal wöchentlich dann 3 Monate nacheinander 2 Mal wöchentlich massiert und 5 Mal in der Woche galvanisiert.

Am 8. XI. 10 wurde Pat. neuerdings untersucht und folgender Befund erhoben: die Opposition des Daumens ist mit guter Kraft ausführbar, ebenso die Abduction. Beugung der Hand ist rechts = links. Druck mit dem Finger, Kneifen mit den Fingern rechts = links. Elektrischer Befund: galvanisch direkt: Opponenskontraktion quantitativ herabgesetzt und deutlich träge. Die Contraction des M. flexor pollicis longus rechts nicht ganz so prompt erhältlich wie links, ebenso die des Flexor digit sublimis und Flexor digit. profundus. K S Z ist in allen Muskeln r. > als die A S Z. Die Contraction des M. abductor brevis ist isoliert nicht sicher zu erhalten. Faradisch direkt: Die Erregbarkeit der Daumenballenmuskeln rechts herabgesetzt. Flexor pollicis brevis min. Zuck. l. 5,0; r. 5,0 (Rollenabstand). Flexor digitorum profundus min. Zuck. l. 7,7; r. 6,5 (Rollenabstand). Flexor pollicis longus min. Zuck. l. 6 5; r. 6,0 (R A). Faradisch indirekt: N. medianus am Handgelenk r. 5,7 R A, l. 7,0 R A; N. medianus am Oberarm: r. 5,5 R A, l. 7,0 R A.

Galvanisch direkt: Flexor digitorum sublimis K S Z min. r. 0,5 M A, l. 1,0 M A, K S Z > A S Z; dasselbe Verhalten zeigt auch der Flexor pollicis brevis.

In diesem Falle handelte es sich also um eine isolierte Lähmung des N. medianus, die entweder durch den Fall aus dem Bette oder durch das spätere Anlegen einer Binde hervorgerufen war.

Heilung trat nach 7—8 Monaten ein.

Fall 3.

Der 62 jährige Pat. ist am 2. X. 09 auf der Strasse ausgeglitten und auf Kopf und Arme gefallen, Ausrenkung der l. Schulter und sofortige Lähmung der Arme mit Parästhesien. Keine Bewusstlosigkeit, Uebelkeit oder Erbrechen. Pat. ging trotz der starken Schmerzen nach Hause. Am nächsten Tage ging er in das Virchow-Krankenhaus, wo die ausgerenkte l. Schulter wieder eingerenkt wurde. Sofort nach dem Unfall bekam Pat. ein „tastbares" Gefühl in der Hand, besonders stark am Daumen, Zeige- und Mittelfinger und ein Prickeln und Stechen, das stärker wurde, wenn Pat. den Arm hängen liess. Ebenso bemerkte Pat., dass er den Daumen und die beiden ersten Finger überhaupt nicht, die anderen nur schwer bewegen konnte. Die Untersuchung ergab, dass der Kopf des Humerus im Gelenk passiv frei beweglich war, doch hat Pat. dabei Schmerzen. Beim Erheben der Arme geht der linke Oberarm nur etwa bis zur Höhe der Mamille. Beim seitlichen Erheben wird der Oberarm vom Thorax nur um etwa 10 cm abduciert. Beim Erheben der Arme nach vorn wird der l. Arm auch nur minimal bewegt, dabei kein Abstehen der Schulterblätter. Rhomboidei, Pectoralis sind beiderseits normal. Innen- und Aussenrotation l. schwächer als r., auch klagt Pat. dabei über Schmerzen. Bicepswirkung unausgiebig. Supinator longus l. sehr schwach, der Bauch des Supinator springt kaum vor. Tricepswirkung l. nicht vollkommen ausgiebig und mit schwächerer Kraft. Dorsalflexion der Hand l. nur bis zur Horizontalen möglich, Kraft minimal. Beugung der ulnaren Finger relativ gut. Streckung des Daumens l. fast 0. Spreizung der Finger l. sehr schlecht. Streckung der Grundphalangen fast 0, der Endphalangen etwas besser. Die Motilität der Muskeln, die vom N. medianus versorgt werden, zeigt folgendes Verhalten: Pronation der Hand l. möglich, Kraft minimal. Volarflexion der Hand l. nur bis zur Horizontale möglich, Kraft minimal. Händedruck l. minimal. Beugung der radialen Finger sehr schlecht; Beugung des Daumens sehr schlecht. Abduction des Daumens fast 0, Opposition des Daumens unmöglich, aber auch r. schwach (alte Verletzung beiderseits am distalen Radius-Ende).

Elektrischer Befund: Faradisch indirekt: Die Erregbarkeit des N. medianus ist l. herabgesetzt. Faradisch direkt: M. flexor carpi radialis l. erregbar, Erregbarkeit aber deutlich herabgesetzt. Die Erregbarkeit im Opponens und Abductor pollicis ist links deutlich herabgesetzt. Die Erregbarkeit im Deltoideus (vorderes Bündel), Supinator longus, Extensor

carpi radialis und ulnaris ist herabgesetzt, ebenso im Abductor dig. quinti und Interosseurs II.

Galvanisch indirekt: N. medianus r. 3 M A, l. 5 M A, N. ulnaris r. und l. 3 M A, N. radialis r. und l. 6 M A. Galvanisch direkt: Die Contraction der Beuger der Hand und der Finger erfolgt blitzartig, bei Ueberwiegen der Kathode. Im Opponens pollicis ist K S Z = A S Z. Beide Zuckungen l. etwas langsamer als r. Im Biceps, Triceps, Supinator longus, Extensor carpi radialis und ulnaris Zuckung blitzartig, K S Z > A S Z. Im Extensor pollicis longus ist die A S Z > K S Z. K S Z blitzartig, A S Z träge. Im Abductor pollicis ist die Erregbarkeit intakt; Interosseus II r. K S Z min. 3 M A, l. 5 M A, Zuckung blitzartig, K S Z > A S Z.

Sensibilität: Pinselberührungen werden nur vereinzelt ausgelassen und zwar fast stets an der Mittelphalanx des Zeigefingers; am Unterarm ist die Lokalisation bisweilen ungenau, Auslassungen kommen kaum vor. Am Oberarm keinerlei Störungen. Nadelstiche werden überall als schmerzhaft empfunden. Vereinzelt kommen an der Vola manus Verwechslungen von spitz und stumpf vor. Warm und kalt wird stets richtig angegeben, wird jedoch auf dem Handrücken und auf der Vola in den radialen Partien l. „stumpfer“ gefühlt. Nachträglich gibt Pat. an, auch bei vergleichenden Nadel- und Pinselstrichen in den radialen Partien der Vola und des Dorsum manus l. nicht ganz so deutlich zu fühlen wie r. In den ulnaren und proximalen Teilen besteht kein Unterschied zwischen l. und r.

Behandlung: Passive Bewegung und leichte Massage des Schultergelenks. Am 28. X. zeigte die aktive Beweglichkeit des Mittelfingers eine Besserung. Nach 2 Wochen wurde Pat. entlassen und der Poliklinik zur weiteren Behandlung mit Galvanisation und Massage überwiesen — kam aber nicht mehr. Bei der Entlassung zeigte die Motilität keine wesentliche Besserung, nur die Opposition des Daumens hat sich gebessert. Bei der Prüfung der Sensibilität werden leichte Pinselberührungen richtig angegeben am Oberarm und an Unterarm und Hand bis auf die radiale Seite des Zeigefingers und des ganzen Daumens, wo sie erst bei stärkerem Drucke gefühlt werden.

Es handelt sich also in diesem Falle um eine komplizierte Armnervenlähmung, namentlich im Medianus- und Radialisgebiete, nach einer Luxation im Schultergelenke.

Fall 4.

Der 38 jährige Pat. J. E. wollte am 16. VII. 04 aus seiner Wohnung, die er verliess, einen Spiegel abholen.

Beim Abnehmen desselben von der Wand will er seitwärts von einem Stuhl gefallen sein und fuhr dabei mit der r. Hand in den Spiegel. Daher rühre die Narbe am Kleinfingerballen. Ein vorübergehender Mann habe, um die Blutung zu stillen, etwas auf die Wunde gegossen, worauf die Blutung geringer wurde. Er wurde sofort zur Unfallstation gebracht, wo er in Narkose operiert wurde. Von der Operation soll die Längs- und Quernarbe am Vorderarm (distales Ende, Volarseite) herrühren. Vom 17. VIII. 04 war Pat. zu Hause ohne ärztliche Behandlung. Er ging am 20. VII. wegen stechender Schmerzen in der Wunde zu einem Arzt. Der auf der Unfallstation angelegte Verband wurde dort abgenommen, worauf Pat. mit einem Notverbande in das Krankenhaus geschickt wurde. Am zweiten Tage (20. VII.) Operation in Narkose. Angeblich wurden sämtliche im ersten Krankenhause angelegten Nähte geöffnet. Die Wunde blieb offen. Am 16. IX. wurde Pat. aus dem Krankenhause als geheilt entlassen.

Da Pat. von dem Unfall an die Finger der r. Hand nicht mehr bewegen konnte, suchte er die Nervenklinik auf.

Die Untersuchung ergibt folgendes:

R. ist die Pronation und Supination frei. Volarflexion der Hand ist aktiv und passiv um zwei Drittel vermindert. Flexion des Daumens ist sehr schwach. Opposition des Daumens möglich, aber sehr schwach. Abduction leidlich. 2.—5. Finger in Beugekontraktur — Zeigefinger am stärksten (l. Interphalangealgelenk), Flexor digitorum sublimis frei. Im 3.—5. Finger nur geringe Flexion in den Metacarpo-Phalangealgelenken möglich.

Radialflexion aktiv und passiv beschränkt, leidlich kräftig. Zeigefinger im l. Interphalangealgelenk in Beugekontraktur. Aktive und passive Bewegungen im Schulter- und Ellbogengelenk sind frei. Dorsalflexion der Hand ist nur bis zu einem Winkel von 160 Grad möglich. Extension des Daumens ist frei. In dem 3.—5. Finger ist nur eine gerinde Extension in den Metacorpo-Phalangealgelenken möglich, passiv auch in den übrigen Gelenken. Spreizen der Finger aktiv unmöglich, passiv möglich. Die passiv gespreizten Finger gehen von selbst wieder in Adductionsstellung zurück. Ab- und Adduction im 5. Finger beschränkt, passiv frei. Dorsalflexion bis zu 150 Grad möglich, dabei kräftig, passiv ebenso weit beschränkt. Ulnarflexion aktiv und passiv beschränkt, leidlich kräftig. Faustmachen unmöglich. R. Daumenballen ist etwas atrophisch.

Elektrische Untersuchung: Faradisch indirekt: N. ulnaris am Ellbogen — l. R A 3,4, r. R A 3,4. Es fehlt die Beu-

gung der letzten 3 Finger und die Adduction des Daumens. N. ulnaris über dem Handgelenk faradisch indirekt: l. gut, r. unerregbar.

Galvanisch indirekt: N. ulnaris am Ellbogen — l. K S Z min. Zuck. 1,9 M A; r. 1,9 M A, wobei sich nur der Flexor carpi ulnaris kontrahiert. Handmuskeln unbeweglich. N. medianus: l. K S Z min. 2 M A; r. K S Z min. 2,3 M A; K S Z > A S Z. Galvanisch direkt: Im Opponens: l. K S Z min. 2 M A, K S Z > A S Z, r. K S Z min. 2,9 M A, A S Z > K S Z, wurmförmige Zuckung.

Im Abductor pollicis brevis: l. K S Z min. 3,5 M A, K S Z > A S Z; r. K S Z min. 5,5 M A, A S Z > K S Z, Zuckung träge.

Im Flexor carpi ulnaris: K S Z min. l. 1,4 M A; r. 1,8 M A, K S Z > A S Z.

Adductor pollicis: l. K S Z min. 2,5 M A; r. 4,4 M A, A S Z > K S Z, Zuckung wurmförmig.

9. X. Bei Reizung des Medianus-Stammes in der Ellenbeuge r. tritt die Contraction in den Thenarmuskeln bei K S sehr langsam ein, bleibt aber, solange der Strom geschlossen ist, fast unvermindert bestehen, während des Stromschlusses kann Pat. nur mit weniger Mühe den Daumen strecken und abducieren. K Ö Z nicht gesteigert.

Sensibilität: Hypästhesie und Hypalgesie des Daumenballens (N. medianus) und des Kleinfingerballens (N. ulnaris). Analgesie und Anästhesie der übrigen Vola manus und der Volarseite der Finger (Nn. medianus und ulnaris). Am distalen Ende der Volarseite des Unterarms eine median gelegene, ca. 15 cm lange Narbe. Eine zweite, die erste 3 cm unterhalb des Radiocarpalgelenks senkrecht kreuzende 6 cm lange Narbe. Eine dritte an der Ulnarseite des Kleinfingerballens längs verlaufende 4 cm lange, nicht druckschmerzhafte Narbe. Stechende Schmerzen direkt oberhalb der 2. Narbe, sowie medial von der 3. Narbe.

Am 11. X. wurde Pat. ungeheilt entlassen und der Poliklinik zur weiteren Behandlung überwiesen (nicht mehr gekommen).

In diesem Falle handelt es sich um eine Lähmung des N. ulnaris und des N. medianus, die durch ein Trauma hervorgerufen war.

Fall 5.

Der 36 jährige Pat. F. M. fiel am 28. XII. 07 am Bahnhof infolge eines Stosses die Bahnsteigtreppen herunter und schlug mit dem r. Schlüsselbein auf. Er war angeblich

10 Minuten bewusstlos, erbrach aber nicht, ging dann, als er wieder bei Besinnung war, zur Unfallstation, von wo er ohne Verband ins Krankenhaus gebracht wurde. 4 Wochen lang war Pat. im Verband, die ersten 8 Tage zu Bett, 3 Wochen lang ausser Bett. Am 28. I. 08 wurde Pat. in Aethernarkose operiert. Es wurde ein Schnitt von der Mitte des Schlüsselbeins bis nahe an die vordere Axillarfalte gemacht und angeblich in der Wunde „etwas" (wahrscheinlich Nerven) genäht. Seit der Operation besserte sich der Zustand. Jetzt hat Pat. ein taubes Gefühl in der Hand. Bei der Untersuchung wurde folgender Befund erhoben:

Pronation der r. Hand mangelhaft. Händedruck r. minimal, l. normal. Fingerbewegungen r. 0. Flexor digitorum sublimis et profundus — Wirkung 0. Opponens-Wirkung 0. Flexor pollicis longus leidlich. Triceps dext. paretisch; Supination mangelhaft. Dorsalflexion der Hand auch r. mit guter Kraft, doch schwächer als l. Extensor digitorum communis schwach, Extensor pollicis longus leidlich.

Elektrische Untersuchung ergab: Erb'scher Punkt und Nervenstämme faradisch und galvanisch erregbar; r. aber mit etwas stärkeren Strömen als l. Bei Reizung des Erbschen Punktes fehlt r. die Zuckung des M. supinator longus. Im Deltoideus r. träge Zuckung, K S Z > A S Z. Im r. Biceps ist die A S Z etwas träge, dasselbe im r. Triceps — in beiden etwas herabgesetzte Erregbarkeit. In allen Unterarm- und Handmuskeln, abgesehen von 3 Muskeln (Flexor carpi radialis, Extensor indicis proprius und Extensor carpi ulnaris) ausgesprochen träge Zuckung.

Sensibilität: Im r. Arm Pinselberührungen stets empfunden und richtig lokalisiert, nur an der ulnaren Fläche des Dorsum und der Vola manus falsche Angaben. Nadelkopf und Spitze werden r. unterschieden, angeblich aber im ganzen r. Arm schwächer empfunden. Beim Vergleich zwischen der ulnaren und radialen Seite der Hand wird zuerst angeblich ulnarwärts, nachher radialwärts besser empfunden. R. Unterarm und Hand, auch Oberarm rötlichblau gefärbt.

Pat. wurde täglich der r. Arm galvanisiert und massiert, dann Gymnastik.

Die am 19. VIII. 03, also nach ca. 8 Monaten, vorgenommene Untersuchung ergab folgendes:

M. deltoideus: r. K S Z min. 12 M A, träge, K S Z > A S Z; l. 4 M A.

Biceps: r. K S Z min. 2 M A träge, K S Z > A S Z; l. 2½ M A.

Triceps: r. K S Z min. 5½ M A; l. 4 M A.

Supinator longus: r. K S Z min. 6 M A, träge K S Z > A S Z; l. 4 M A. Extensor ind. propr. r. K S Z min.

4 M A; l. 4 M A. Extensor carpi ulnaris: r. K S Z min. 5 M A; l. 3½ M A. Flexor pollicis longus r. K S Z min. 6 M A; l. 3 M A.

1. IX. Subjektive Besserung am r. Arm. Die Hand ist nicht so blau, wie sonst.

Am 17. IX. 08 vermag Pat. beide Arme fast bis zur Senkrechten zu erheben; r. Knacken in der Schulter.

Am 23. IX. 08 wurde Pat. entlassen und der Poliklinik zur weiteren Behandlung überwiesen. R. ist die Hand noch immer kälter und blauer als l.

(Ist nicht mehr erschienen.)

Es handelt sich also in diesem Falle um eine Lähmung des Plexus brachialis, die nach einem Trauma entstanden ist (Zerrungsneuritis).

Fall 6.

Pat. W. B., 32 Jahre alt, wurde von der chirurgischen Klinik auf die Nervenklinik zur Beobachtung verlegt. Bei der Aufnahme gibt Pat. folgendes an: Ende November erlitt er einen Unfall. Als er das Pferd füttern wollte, wurde er von ihm in den l. Arm gebissen. Pat. blieb bewusstlos, ist erst im Krankenhause nach etwa 5—6 Stunden aufgewacht, nach einer Operation. Pat. ist dabei chloroformiert worden, hat nachher stark erbrochen (ob schon vorher Erbrechen aufgetreten war, vermag Pat. nicht anzugeben). Im Krankenhause ist Pat. zweimal wegen Wundinfektion operiert worden. 2 grosse Incisionen an der Streck- und Beugeseite des l. Unterarms. Entlassen wurde er März 1906. Danach ist er noch längere Zeit (etwa 6 Wochen) in ärztlicher Behandlung gewesen. Es sollen noch dreimal Incisionen an der Beugeseite des l. Unterarms gemacht worden sein. Ob Lähmungen gleich nach dem Unfall bestanden haben, ist nicht zu eruieren, weil Pat. einen Verband getragen hat. Es scheinen aber damals bereits Lähmungen vorhanden gewesen zu sein. Nach dem Unfall ist der l. Arm schwach geblieben. Es hat sich niemals eine Besserung gezeigt. Progression hat sich ebenfalls bis Juli 1909 nicht gezeigt. Ferner will Pat. seit dem Unfall bemerkt haben, dass seine l. Hand kühler ist als die rechte, dass sie geschwollen ist und etwas bläulich aussieht, und dass er den 2.—4. Finger nicht strecken kann.

Ein etwas anderes Gefühl will er auch damals schon in in der Hand gehabt haben. Anfang Juli 1907 hat sich eine Verschlimmerung ohne erkennbare Ursache eingestellt. (Er wurde es morgens beim Waschen gewahr.) Der l. Arm ist schwächer geworden als vorher; bei Druck, auch schon bei

Berührung der Narben hat Pat. einen Schmerz, der bis in die Finger schiesst. Die Hand ist noch stärker geschwollen, blauer geworden, auch kälter. Jetzt will Pat. auch ein Kribbeln bekommen haben, besonders an der Radialseite des l. Unterarms und der Hand. Die Parästhesien betreffen die Volarfläche der l. Hand; im 1.—3. Finger etwas geringer. Auch soll die Dorsalflexion der l. Hand seit Anfang Juni nicht mehr so ausgiebig auszuführen sein wie vorher. Bei Bewegung soll das Kribbeln zunehmen. Die Bewegung im Ellbogen ist wieder hergestellt. Das Schultergelenk ist frei. Pat. klagt über Parästhesien in der oben beschriebenen Gegend und über Bewegungseinschränkung der Hand und der Finger. Am 1. XI. 09 hat sich Pat. wegen dieser Beschwerden in die chirurgische Klinik aufnehmen lassen und war von dort in die Nervenklinik zur Beobachtung verlegt worden.

Die Untersuchung ergab folgenden Befund:

Im Schultergelenk keine Atrophien. Bei annähernd rechtwinklig gebeugtem Arm ist der grösste Umfang des Oberarms r. 32 cm, l. 29 cm; Umfang des Unterarms bei derselben rechtwinkligen Stellung r. 28 cm, l. 28,5 cm. Muskeltonus ist spurweise herabgesetzt. Tricepsreflex beiderseits 0; Radius-Periostreflex beiderseits auslösbar, ohne deutliche Differenz. Beim Erheben der Arme kein Zurückbleiben. L. Deltoideus etwas schwächer als r. Erheben der Arme nach vorn gut. Pectoralis r. = l. Bicepswirkung l. weniger ausgiebig als r.; etwas geringere, doch gute Kraft; bei der Prüfung Schmerzen. Supinator longus ebenso wie Biceps. Pronation und Supination der Hand l. ebenfalls mit geringerer, doch relativ guter Kraft (bei der Prüfung Schmerzen). Dorsalflexion der Hand mit leichter Kraft, doch l. weniger ausgiebig und schwächer als r. (bei der Prüfung Schmerzen). Streckung der Grundphalangen l. leidlich; Streckung der Mittel- und Endphalangen fast 0. Adduction des Daumens etwa normal.

Spreizen der Finger mangelhaft; Spreizweite r. 20 cm, l. 15 cm. An der Hand sind keine Atrophien sichtbar. Die Finger stehen in leichter Beugestellung in den Mittel- und Endphalangen. Volarflexion der Hand mit leidlicher Kraft, doch l. weniger ausgiebig und schwächer als r. (bei der Prüfung Schmerzen). Händedruck l. äusserst schwach. Es wird beim Händedruck die normale Extension der Hand nicht ausgeführt.

Dynamometrische Werte: r. 140, l. 50.

Beugung der Finger l. schwächer als r. Opposition des Daumens l. unvollkommen möglich. Abduction des Daumens schwach, ebenso Beugung des Daumens.

Elektrisches Verhalten: Galvanisch indirekt: N. medianus

l. 2 M A, r. 1 M A. Galvanisch direkt: Alle Muskeln des Ober- und Unterarms sind gut erregbar, die Zuckung ist blitzartig, K S Z > A S Z, ebenso Extensor digitorum communis, Adductor pollicis und Interosseus IV, nur Abductor digiti V bis 4½ M A, K S Z > A S Z. Keine deutliche Zuckungsträgheit. Flexor capi radialis l. K S Z min 2½ M A, K S Z > A S Z, blitzartig, r. 2 M A. Flexor pollicis brevis: l. K S Z min. 7½ M A, K S Z > A S Z blitzartig; r. 3½ M A.

Opponens pollicis: l. A S Z min. 4½ M A, A S Z > K S Z, A S Z träge, K O Z nicht sicher zu beurteilen; r. K S Z min. 2½ M A.

Sensibilität: L. besteht eine leichte Hypästhesie, Hypalgesie und Thermohypästhesie im Radialgebiet der distalen Handpartie und der Finger, sowohl an der Volar-, als auch an der Dorsalseite; auch an der ulnaren Handseite scheint eine, wenn auch geringe Herabsetzung für alle Qualitäten zu bestehen. R. ist alles intakt. 12. VI. Tricepsreflex heute beiderseits erhalten, r.=l. 13. VI. Nadelstiche im Bereiche des volaren und dorsalen Astes des N. medianus werden r. stärker gefühlt als l. 19. VI. Faradisch indirekte Reizung des Opponens poll. sin. ergibt bei Application oberhalb und unterhalb der Narbe auf der Vorderfläche des Vorderarms eine gleich starke Muskelcontraction.

20. VI. Pat. wurde nach abgeschlossener Beobachtung in die chirurgische Klinik zurückverlegt mit folgender Diagnose: Es bestehen in diesem Falle narbige Verwachsungen im Bereiche des l. N. medianus auf der Volarfläche des Vorderarms mit leichter Beteiligung des N. radialis und sehr leichter des N. ulnaris.

Fall 7.

Pat. G. K., 37 Jahre alt, leidet an puberaler Epilepsie (auch starke Bierexcesse). Am 21. IX. 08 ist dem Pat. nach einem Fall ein Wagenrad über den l. Oberarm gegangen. Der Oberarm war zweimal gebrochen. Pat. konnte den Arm nicht bewegen, wohl aber die Finger. Es wurde sofort ein Gipsverband angelegt, der 9 Wochen liegen blieb. Im Dezember 08 wurde in der Charité eine „Naht“ gemacht, angeblich der Knochen. Im Juli 1909 noch einmal operiert („plastische Operation“). Dritte Operation im Oktober 1909. Ein Stück Knochen vom l. Schienenbein entfernt und am l. Arm eingesetzt. Vierte Operation am 25. IV. 10. Seit der letzten Operation konnte Pat. sofort auch die Finger nicht mehr bewegen — vorher konnte er noch „zugreifen“. Nie Schmerzen gehabt.

Bei der Untersuchung fand sich der l. Arm in toto abgemagert. Ausserdem sieht man aber noch lokale Atrophien, indem z. B. der Wulst des Supinator longus l. vollkommen fehlt. Auch die kleinen Handmuskeln, besonders im l. Interosseusraum sind deutlich atrophisch; ebenso erscheint am Oberarm der Deltoidus l. flacher als r. Die obere Partie des Oberarms ist l. anscheinend verhältnismässig weniger umfangreich als die untere. Das l. Schulterblatt ist in die Höhe gezogen. L. Fossa supra- und infraspinata etwas flacher als r. Der Humerus ist frakturiert; die beiden Enden sind gegeneinander beweglich (Pseudarthrose). Umfang über der Mitte des Oberarms: r. 28 cm, l. 23 cm; Umfang des Unterarms r. 27,5 cm, l. 22,5 cm; Umfang der Hand ohne Daumen: r. 22,5 cm, l. 20,5 cm. Im Ellbogen kann der linke Unterarm passiv nur wenig über einen rechten Winkel gebeugt werden. Passive Streckung gelingt bis etwa 130 Grad. Im Schultergelenk kann der Oberarm passiv kaum bis zur Horizontalen gehoben werden. Muskeltonus r. normal, l. herabgesetzt. Tricepsreflex r. +, l. 0. Beim aktiven Erheben der Arme wird der l. nur ganz wenig nach seitwärts und vorn erhoben. Die Hand hängt dabei schlaff herunter. Auch alle anderen Bewegungen im Schultergelenk sind bis auf die Adduction minimal. Beugung des Unterarms schwach. Beugung im Handgelenk aufgehoben, ebenso die Beugung in sämtlichen Fingergelenken. R. sind alle Bewegungen normal. Dynamometrische Werte: r. 120, l. 0.

Elektrisches Verhalten: Faradisch indirekt: Die Erregbarkeit des N. medianus und des N. ulnaris ist deutlich herabgesetzt, N. radialis ist überhaupt nicht erregbar.

Faradisch direkt: Erregbarkeit aller Oberarmmuskeln l. quantitativ herabgesetzt, nur der Triceps ist überhaupt nicht erregbar, der Supinator longus ist mit stärksten Strömen noch erregbar, dagegen fehlt die Wirkung des M. extensor pollicis und des M. extensor indicis proprius, während die Mm. interossei auf stärkere Ströme reagieren. Auf der Beugeseite sind die vom N. ulnaris versorgten Muskeln noch leidlich zu erregen. Die Beugemuskeln, die vom N. medianus versorgt werden, sind mit den stärksten Strömen noch spurweise zur Contraction zu bringen.

Galvanisch indirekt: N. ulnaris r. 1½ M A, l. 6 M A. N. radialis: r. 4 M A, l. 10 M A. N. medianus: r. 3 M A, l. 8 M A (K S Z min.).

Galvanisch direkt: Im Opponens pollicis: K S Z min. r. 3 M A, K S Z > A S Z; l. K S Z min. 5 M A.

A S Z > K S Z, beide träge.

Sensibilität. R. für Pinsel und Nadel intakt. L. werden

Berührungen bis etwa zur Stelle der Pseudarthose prompt angegeben, Nadel wird als spitz empfunden, doch etwas schwächer als r. Am Unterarm und an der Hand werden Pinselberührungen auf der Dorsalseite sowohl im Gebiete des N. radialis wie ulnaris sehr häufig ausgelassen, aber ebenso oft auch angegeben und richtig lokalisiert. Auf der Volarseite werden Pinselberührungen im Bereiche des N. ulnaris nur ganz vereinzelt, im Bereiche des N. medianus selten gefühlt und richtig lokalisiert. Hier werden auch lange Pinselstriche nicht gefühlt. Nadelstiche werden in allen 3 Nervengebieten als leicht schmerzhaft empfunden, und zwar wird auch spitz und stumpf fast stets richtig unterschieden, wenigstens dann, wenn mit dem stumpfen Reiz ein einigermassen erheblicher Druck ausgeübt wird, andernfalls wird der stumpfe Reiz überhaupt nicht empfunden. Die meisten Verwechslungen von stumpf und spitz sind im Gebiete des N. medianus an der Vola manus zu konstatieren. Bei Vergleichsreizen zeigt sich ebenfalls, dass die Herabsetzung der Schmerzempfindlichkeit im Medianusgebiet grösser ist als im Radialis- und Ulnarisgebiet. Bei Vergleichsreizen zwischen r. und l. wird ersichtlich, dass in allen 3 Nerven eine deutliche Hypalgesie besteht. Warm und kalt wird in allen 3 Nervengebieten fast stets richtig unterschieden; bei Vergleichsreizen zwischen r. und l. widersprechende Angaben, bald zu Ungunsten der l., bald der rechten Seite. Ueber das Lagegefühl macht Pat. in allen Fingern falsche Angaben. Die Nervenstämme sind nicht druckempfindlich. Keine vasomotorischen Störungen, höchstens sieht der l. Unterarm etwas bläulicher aus. Temperatur der beiden Hände gleich. Dem Pat. wird eine tägliche Galvano-Faradisation sämtlicher Armmuskeln l. verordnet.

9. VI. Im Daumen gelingt zur Zeit nur eine ziemlich ausgiebige Opposition und leichte Flexion der Endphalangen und eine sehr unbedeutende Abduktion. Im Zeigefinger gelingt nur eine leichte Gesamtflexion in allen Gelenken. Im 3. Finger sind keine aktiven Bewegungen ausführbar, nur im 5. eine etwas ausgiebigere Flexion.

Auch heute wird unmittelbar unterhalb der Pseudarthrose nur galvanisch eine ausgiebige, etwas träge Zuckung der Radialismuskulatur ausgelöst. Dagegen gelingt die Auslösung einer faradischen Kontraktion erst eben distal vom Ellbogengelenk.

16. VI. Galvanisch direkt: Vorderes Bündel des r. Deltoideus K S Z min. 2 M A (nur einmal sicher erhältlich), l. 3 M A. Extensor poll. sin. K S Z min. 6 M A, Zuckung deutlich träge, K S Z > A S Z.

18. VI. Ulnaris-Interossei l. (Flexion der Grundpha-

langen, Extension der beiden anderen Phalangen, K S Z min. 3½ M A, Zuckung ausgesprochen träge. A S Z > K S Z, auch A S Z ausgesprochen träge.

1. VII. 10. Patient kann schon die Finger beugen, auch den Daumen. Wird entlassen und der Poliklinik zur weiteren Behandlung überwiesen.

In diesem Falle handelte es sich um eine Lähmung des N. ulnaris, N. medianus und N. radialis, die durch einen Esmarch-Schlauch hervorgerufen wurde und die die betreffenden Nn. erst nach dem Austritt aus dem Plexus brachialis getroffen hat.

Immerhin erscheinen auch die anamnestisch angegebenen Bierexzesse bemerkenswert. Nur ist nach der allgemeinen Auffassung aetiologisch darauf nicht viel Wert zu legen, weil sich derartige Schädlichkeiten nur dann als wirksam erwiesen haben, wenn der Alkohol in konzentrierter Form genossen wurde (also Schnaps und nicht Bier oder Wein).

Fall 8.

Pat. W. P. wurde von der chirurgischen auf die Nervenklinik verlegt. Am 31. VII. 10 Operation der Gallenblase (Steine). Nach Angabe der Pat. soll die Operation von 10 bis 2 Uhr gedauert haben. Am Tage der Operation ist sie aus der Narkose normal erwacht. Am nächsten Tage merkte Pat. beim Erwachen, dass sie den rechten Arm nicht bewegen konnte, und hatte heftige Schmerzen im ganzen Arm. Dieser ist dann elektrisiert worden.

Seit etwa 5 Wochen keine Schmerzen mehr. Zeitweise auch Parästhesien und zwar vorwiegend im 3. Finger. Seit 6 Wochen wurde der Arm täglich elektrisiert und massiert. Bis dahin konnte sie den rechten Arm gar nicht bewegen, seitdem aber die Behandlung im Gange ist, sind in der Schulter nur wenige, im Ellbogen und in der Hand schon einige ziemliche ausgiebige Bewegungen möglich. Seit der Operation ist der rechte Arm immer kälter als der linke. Die Schweisssekretion ist angeblich an beiden Armen gleich. Die Untersuchung ergab folgendes: Tonus r. erheblich herabgesetzt. Tricepsreflex r. o, l. lebhaft. Dasselbe Verhalten zeigt auch der Radiusperiostreflex. Statt des r. Anconaeusphänomens nur eine offenbar vom Periost ausgelöste Bicepskontraktion. R. Deltoideus abgeflacht. Die r. Oberarmmuskulatur fühlt sich schlaffer an als die linke. Supinator longus r. sehr schlaff: Thenar r. flacher als l. In den Handmuskeln fast kein Unterschied. R. Cucullaris und Rhomboideus normal. Umfang des Oberarms 13 cm vom Olecranon: r. 25 cm. l. 26 cm. Umfang des Oberarmes 18 cm vom Olecranon: r. 24¾ cm, l. 26 cm. Umfang des Oberarms

1 cm vom Olecranon: r. 22 cm, l. 23 cm. Deltoideus fast ganz funktionsunfähig. Pectoralisfunktion schwer herabgesetzt, ebenso die Innenrotation. Die Aussenrotation fast 0. Biceps sehr schwach, Triceps ebenfalls, aber etwas besser. Funktion des Supinator longus fehlt fast ganz. Pronation und Supination der Hand sehr schwach. Volarflexion der Hand schwach, doch etwas besser als die Dorsalflexion. Fingerbeugung nur in den Grundphalangen möglich und schwach, in den Endphalangen ist die Beugung vollkommen aufgehoben. Beugung des Daumens 0. Opposition und Abduktion des Daumens sehr schwach. Dorsalflexion der Hand sehr schwach — und nur bis zur Horizontalen möglich. Adduction sehr schwach. Streckung der Finger in den Grundphalangen und noch mehr in den Endphalangen stark herabgesetzt. Spreizung der Finger und Streckung des Daumens sehr unausgiebig. Fingerspiel r. nur schwach angedeutet, l. gut.

Dynamometrische Werte: r. 0, l. 52.

Elektrischer Befund. Bei der Reizung des Erb'schen Punktes nur Wirkung auf den Supinator longus und Stromschleifen auf den Cucullaris. Deltoideuskontraktion faradisch direkt bei schwachen Strömen nicht erhältlich. Galvanisch direkt: Deltoideuskontraktion (alle Bündel) bei 8 M A nicht erhältlich. Abductor pollicis dext. K S Z min. 2½ M A, etwas träge, K S Z > A S Z.

Opponens pollicis: Zuckung nicht ganz prompt, K S Z min. 3 M A, K S Z > A S Z. Galvanisch indirekt: N. medianus prompt.

29. X. Prüfung der Interossei: bei den vorhandenen Strömen sind Contractionen faradisch nicht zu erhalten. Galvanisch direkt: Interosseus I K S Z min. 1 M A, Zuckung prompt, K S Z > A S Z. Interosseus II und III dasselbe.

Sensibiltät. Pinselberührungen am r. Arm so gut, wie ausnahmslos angegeben. Nadel überall schmerzhaft empfunden. Spitz und stumpf gut unterschieden, im Vergleich mit l. keine verwertbaren Angaben, indem der Strich bald l., bald r. schärfer angegeben wird. Temperatursinn nicht gestört. Lagegefühl intakt. Nervenstämme r. alle druckempfindlich, auch Erb'scher Punkt. Temperatur der Hände r.=l. Hauttemperatur der Finger r. erheblich höher als l. Finger und Hand r. leicht diffus geschwollen. Auf Druck kein Zurückbleiben einer Delle. Die Haut der r. Hand, distalwärts zunehmend, leicht cyanotisch verfärbt.

23. X. Dem Pat. wurde täglich 10 Minuten Thermomassage und 10 Minuten Galvano-Faradisation der gelähmten Muskeln verordnet.

24. X. Heute ist die Opposition des Daumens etwas mehr abgeschwächt als die Adduktion.

31. X. Passive Bewegungen im r. Schultergelenk ausgiebig und ohne Schmerz.

Faradisch-direkt: im Biceps bei schwachenStrömen prompte Zuckung; im Triceps bei starken Strömen Zuckung. Im Supinator longus bei schwachen Strömen prompte Zuckung. Galvanisch indirekt: N. medianus prompte Zuckungen.

Bei diesem Pat. bestand eine rechtsseitige Lähmung der Nn. medianus und ulnaris, die in der Narkose entstanden war.

Fall 9.

Pat. W. S. 14 Jahre alt, Schüler. Vater und Mutter gesund, keine Nervenkrankheiten in der Familie. Patient ist normal geboren, niemals krank gewesen. Am 6. Juli sprang Pat. über einen Graben. Er fiel auf die Brust mit ausgestreckten Armen, etwas mehr auf den l. Arm. Als Pat. aufstand, hing der l. Arm ganz schlaff herunter. Schmerzen hatte er keine. Ein Arzt stellte eine Ellenbogenverrenkung fest. Er renkte ihn ein; Pat. konnte trotzdem die Hand nicht ohne Schiene halten, und der Arm wurde in eine Schiene gepackt. Als nach 3 Tagen der Verband nachgesehen wurde, war der Arm bis zur Hand stark geschwollen. Jetzt hatte Pat. auch ziemlich starke Schmerzen, die vom Ellbogen bis zur Hand an der Ulnarseite des Vorderarms hinzogen. Der Verband blieb 4 Wochen liegen. An demselben Tage, an welchem Pat. fiel wurden die beiden obersten Phalangealgelenke gekrümmt und unbeweglich. Nach 4 Wochen wurde der Schienenverband abgenommen und der Arm massiert und elektrisiert. Pat. fühlte an den beiden letzten Fingern und an dem einen Teile der Hand nichts mehr. 14 Tage nach Abnahme des Schienenverbandes kam Pat. in die Behandlung eines anderen Arztes. Dieser stellte eine Nervenquetschung fest und legte wieder einen Schienenverband in rechtwinkliger Lage an, der 11 Tage liegen blieb, dann wieder Massage und elektrische Behandlung. Auch danach wurde der Zustand nicht besser. Der Arzt schickte den Pat. zum Röntgeninstitut. Dort wurde eine Absprengung eines Knochenstückes des Humerus festgestellt. Die Bewegungsfähigkeit des l. Armes ist während der Behandlung, nach Angabe des Pat. etwas besser geworden, besonders im Ellbogengelenk. Die Atrophien des Thenar und des Antithenar haben Pat. und seine Angehörigen erst in der letzten Zeit bemerkt.

Die Untersuchung ergab folgenden Befund; Hebung der Arme im Schultergelenk r.=l., mit guter Kraft. Die Bewegungen in den übrigen Gelenken sind r. frei. Am l. Arm lässt sich das Ellbogengelenk bis 80 Grad beugen und bis

130 Grad strecken. Die noch mögliche Beugung von 50 Grad geschieht mit leidlicher Kraft, ebenso die Streckung. Am l. Arm ist die passive Beugung oder Streckung unmöglich Die Volarflexion ist l. bedeutend schwächer als r. Radialflexion beiderseits mit guter Kraft, r. etwa = l. Fingerbewegungen der ersten 3 Finger r=l., nur die Abduktion ist l. schwächer. Beugung der Endphalangen nicht wesentlich geschwächt. Beugung der Finger in den Metacarpophalangealgelenken ist möglich, aber l. schwächer als r. Abduction des Daumens normal. Dorsalreflexion der l. Hand ist gleich der der r. und geschieht mit guter Kraft. Ulnarflexion l. weniger ausgiebig möglich und bedeutend schwächer als r. Supination, besonders aber Pronation des Unterarmes l. schwächer als r. Streckung der Emphalangen l. bedeutend schwächer als r. Der 4. und 5. Finger der l. Hand stehen in beiden Interphalangealgelenken gekrümmt, im Metacarpophalangealgelenk dorsal extendiert. Aktive Streckung der beiden Endphalangen ist unmöglich. Passive Streckung gelingt ohne Schwierigkeit. Streckungen der Finger im Metacarphalangealgelenk sind gut ausführbar. Das Spreizen der Finger ist unausgiebig. Spreizweite l. 17 mm. r. 20 mm. Adduktion nur mit Mühe kraftlos möglich. Umfang des Ellbogens: r. 19½ cm, l. 23 cm. Umfang des Oberarms, r. 20 cm, l. 19 cm. Umfang des Unterarms r. 20 cm, 30 cm l. 17¾ cm. Dynamometrische Werte r. max. 70, l. max 30.

Tricepsreflex beiderseits erhalten, r.=l.; Radiusperiostreflex ebenfalls beiderseits vorhanden. r. = l.

Elektrische Untersuchung:

Faradisch indirekt: Mit mittelstarken Strömen wird eine prompte Radialiswirkung erzielt, aber keine Ulnariswirkung. Faradisch direkt: Contraction des Supinator longus erhältlich, Adductor digiti V und MM. interossei sind nicht erregbar, ebenso der Adductor pollicis. Galvanisch indirekt: N. radialis l. K S Z min. 2 M A; N. ulnaris 6 M A; N. medianus K S Z min. 3 M A. (Opponens pollicis). Kontraktion des Palmaris longus ist nicht erhältlich. Galvanisch direkt: Im Flexor digit. prof. K S Z min. 1½ M A, prompt, K S Z > A S Z. Im Abductor pollicis und Flexor pollicis brevis K S Z min. 3 M A, prompt, K S Z > A S Z.

Im Flexor pollicis longus: K S Z min. 3 M A, prompt, K S Z > A S Z. Im Palmaris longus: K S Z min. 6½ M A, schwer zu beurteilen; eine isolierte Zuckung ist nicht erhältlich, sondern es sind immer Stromschleifen auf den Flexor digitorum sublimis vorhanden. Opponens pollicis K S Z min. 2 M A, prompt, K S Z > A S Z. Eine Kontraktion des

Flexor **carpi** u'naris ist nicht erhältlich. Interosseus III K S Z min. 4 M A, träge, K S Z > A S Z.

Interosseus II und I: K S Z min. 3 M A, träge, K S Z > A S Z.

Abductor digiti V: K S Z min. 2½ M A, träge, K S Z > A S Z.

Faradisch direkt: Die Kontraktion des Flexor digitorum profundus et superficialis ist bei mittelstarken Strömen erhältlich.

Palmaris longus ist nicht erregbar. Kontraktionen der Daumenmuskeln ebenfalls nicht erhältlich.

Sensibilität. R. für alle Qualitäten normal. L. in einem umschriebenen Gebiet der ulnaren Handseite für alle Qualitäten herabgesetzt. Lagegefühl intakt. N. ulnaris l. druckempfindlich. Thenar und Antithenar l. stark atrophisch; vom Thenar besonders die zwischen Daumen und Zeigefinder gelegene Partie.

5. XI. 09. Das abgesprengte Stück des Oberarms ist fühlbar, auf Druck nicht schmerzhaft und vollständig unbeweglich. Druck auf den N. ulnaris heute kaum schmerzhaft. Heute ist faradisch indirekt auch der N. ulnaris erregbar, nur nicht von der normalen Stelle, sondern oberhalb derselben. Auch der Flexor carpi ulnaris ist faradisch direkt erregbar. Kribbeln im 5. Finger.

Therapie. Täglich Galvano-Faradisation der gelähmten Muskeln und Massage.

2. XI. M. palmaris longus direkt faradisch erregbar.

19. III. 10. Beugung der Hände kräftig, Opposition und Abduktion etwas besser, doch noch herabgesetzt. Beugung der Finger kräftig. Träge Zuckung nur im Opponens pollicis und Flexor pollicis brevis. Streckung der Finger und der Endphalangen unausgiebig.

16. VII. 10. Keine Atrophien mehr sichtbar. Streckung der Endphalangen r. = l. Streckung der Finger noch schlecht. Opposition und Flexion des Daumens gut. Im Opponens und Flexor pollicis brevis noch leichte Trägheit. Adduktion gut, mit noch etwas schwacher Kraft. Sensibilität für alle Qualitäten völlig intakt.

In diesem Falle handelte es sich also um eine Lähmung des N. medianus und des N. ulnaris, die durch eine Fraktur und Luxation am Ellbogen entstanden ist.

Heilung (nicht vollkommen) — nach 2 Jahren.

Therapie: Massage und Galvano-Faradisation der gelähmten Muskeln. Nachts Extensionsschiene.

Fall 10.

Pat. O. R. 12 Jahre alt. Keine Heredität. Sprechen,

Laufen, Schule normal. Im Mai 1909 klagte Patient über Schmerzen im l. Unterschenkel. Allmählich wurde der Unterschenkel dick. Die Beugung im Kniegelenk wurde beschränkt. Das Gelenk war ganz steif. Im Krankenhause wurde der Knochen freigelegt (August 1909). Die Eltern verweigerten aber ihre Einwilligung zur Amputation. Pat. kam im August 1909 in die chirurgische Klinik der Kgl. Charité. Auch hier wurde die Amputation vorgeschlagen — die Eltern verweigerten wieder ihre Einwilligung. Er wurde im September 1909 entlassen. Die Schwellung des Unterschenkels nahm aber immer zu. Deshalb brachten die Eltern den Pat. wieder in die Klinik (am 6. X. 09), wo die Amputation vorgenommen wurde (am 8. X. 09). Am 26. X. wurde er entlassen. Pat. konnte nun wieder 2 Wochen laufen. Er fühlte sich wohl und soll an Gewicht zugenommen haben. Im Februar 1910 bekam Pat. wieder ziehende (Gegend der r. Halswirbelsäule) und in beide Arme ausstrahlende Schmerzen. L waren die Schmerzen angeblich stärker als r. Die Kraft in der l. Hand liess nach — er konnte nichts in der Hand halten. 4 Wochen später — Mitte April — wurde auch die r. Hand schlechter, gleichzeitig auch der r. Fuss. Pat. konnte nicht mehr mit dem Fuss auftreten Parästhesien scheinen nicht bestanden zu haben. Nach 14 Tagen merkte die Mutter, dass Pat. Beschwerden beim Urinieren hatte, und brachte ihn wegen aller dieser Beschwerden in die Nervenklinik der Königl. Charité. Die Untersuchung ergab folgendes: Beim Erheben der Arme kein Zurückbleiben; Deltoideus wirkt mit guter Kraft, r.=l. Serratus beiderseits gleich, ebenso Rhomboideus. Biceps beiderseits normal, ebenso Triceps. Supination des Unterarms l. deutlich, r. etwas herabgesetzt; ebenso Pronation. Abduktion des Daumens beiderseits sehr schlecht, doch r. noch schlechter als l. Beugung des Daumens r. sehr schlecht, l. unmöglich. Opposition des Daumens beiderseits mit minimaler Kraft, ohne deutliche Differenz. Beugung der Finger r. sehr unvollkommen, l. noch etwas schlechter. Händedruck beiderseits minimal, Adduktion des Daumens beiderseits mit minimaler Kraft, l. noch schwächer als r. Streckung der Grundphalangen beiderseits sehr schlecht. Streckung der Endphalangen r. minimal, l. o. Spreizen der Finger beiderseits sehr schlecht. Spreizweite r. 11½ mm, l. 12½ mm Streckung des Daumens sehr schlecht. Grösster Umfang des Oberarms r. 16 cm, l. 16 cm.

Dynamometrische Werte beiderseits 0. Thenar und Hypothenar beiderseits, besonders aber links deutlich atrophisch. Krallenhand: l. angedeutet, r. kaum. Tonus normal, r.=l. Tricepsreflex beiderseits schwach. Radius-Periostreflex ebenfalls beiderseits schwach.

Elektrische Untersuchung.

Faradisch indirekt: Die Reizung der Nervenstämme (Erb'scher Punkt, N. medianus, N. ulnaris und N. radialis) ergibt keine quantitative Differenzen. Sämtliche Nerven reagieren schon auf mässige Ströme. Galvanisch direkt: In sämtlichen kleinen Handmuskeln träge Zuckung, bei Ueberwiegen der Kathodenzuckung; nur im Opponens pollicis ist A S Z > K S Z.

Sensibilität. Für Pinselberührungen am r. Arm so gut wie intakt; l. besteht in der ulnaren Partie des Unterarmes der Hand bis zum 3. Finger inklusive eine leichte, aber deutliche Hypästhesie für Pinsel- und Watteberührungen, die etwa 3 Finger breit proximal vom Handgelenk beginnt und dorsal und volar sich distalwärts erstreckt. Etwa in demselben Gebiete findet sich eine leichte Hypalgesie. Warm und kalt stets richtig unterschieden, r. ebenso wie links. Lagegefühl intakt. Nervenstämme nicht druckschmerzhaft, auch nicht in der Achselhöhle.

Bei diesem Pat. handelte es sich um eine Sarcomatose der Medulla spinalis (was auch der Sektionsbefund bestätigte), bei der auch die Wurzeln der Nn. medianus, ulnaris und radialis betroffen waren.

Fall 11.

Pat. P. W. 35 Jahre alt, hat sich vor 7 Wochen die Schulter ausgerenkt. Pat. fiel mit einem Sack Zement auf eine Diele. Er konnte darauf den Arm überhaupt nicht bewegen, hatte grosse Schmerzen. Nach ein paar Stunden kam ein Arzt, der trotz grosser Mühe den Arm nicht einrenken konnte. Im Krankenhause wurde der Arm in Narkose eingerenkt. Der Arm war bis zum Ellbogen blau und blieb 3 Wochen lang im Verband. Beugungen konnte Pat. die ganze Zeit ausführen. Taubes Gefühl bis zu den Fingerspitzen. Heftige Schmerzen. Suchte deshalb die Nervenpoliklinik auf. Bei der Untersuchung in der Poliklinik fand man deutliche Atrophie des M. supraspinatus und deltoideus. Umfang des Oberarms (20 cm über dem Olecranon) r. 26 cm, l. 26¼ cm. Umfang des Unterarms (12 cm unter dem Olecranon), r. und l. 23 cm. Keine Oberarm- oder Unterarmbeugung ausführbar. Beugung der Hand unmöglich. Beugung der Finger unmöglich.

Elektrische Untersuchung.

Faradisch indirekt: Erb'scher Punkt auch bei hohen Strömen nur im Deltoideus Reaktion. Nn. medianus, ulnaris und radialis nicht erregbar.

Galvanisch indirekt: Erb'scher Punkt wie oben. Nerven-

stämme nicht erregbar. Faradisch direkt: Im Deltoideus geringe Zuckung, ebenso im Biceps. Im Unterarm und an der Hand keine Zuckungen.

Galvanisch direkt: Ausgesprochen träge Zuckungen sämtlicher Arm- und Handmuskeln.

Therapie: Galvano-Faradisation der gelähmten Muskeln und Massage.

Es handelt sich hier um eine Lähmung des Plexus brachialis, die durch ein Trauma (Luxation) hervorgerufen war.

Fall 12.

Pat. A. T., 6 Jahre alt, ist als einjähriges Kind einige Treppen heruntergefallen. Bewusstlosigkeit. Patient hatte den Vorderarm gebrochen. Bekam während 4 Wochen einen Gipsverband, von dem unteren Drittel des r. Oberarms bis zu den Fingerspitzen, die frei blieben. Als der Verband abgenommen wurde, bemerkte man, dass die Finger steif waren und Pat. sie nicht bewegen konnte. Im Verband hatte Pat. nicht geklagt. Seit dieser Zeit wurden die Finger krumm, während die Beweglichkeit sich nicht einstellte; Schmerzen und Parästhesien. Pat. konnte mit der r. Hand nichts anfassen, es fiel ihm alles aus der Hand.

Die Untersuchung in der Poliklinik ergab eine hochgradige Atrophie des r. Thenar und Antithenar. Auch die Muskeln an der Volar- und an der Dorsalseite des Vorderarms mit Ausnahme des Supinator longus sind abgeflacht, ebenso die Oberarmmuskulatur. Zeige- und Mittelfinger der r. Hand im Metacarpophalangealgelenk gebeugt, der Mittelfinger weniger als der Zeigefinger.

Pat. kann die Hand zur Faust ballen. Opposition des Daumens unvollkommen. Abduktion fast aufgehoben. Volarflexion im Handgelenk aufgehoben.

Rotation, Radialflexion der r. Hand beeinträchtigt. Strecken der Finger leidlich. Abduction fast aufgehoben. Interossealräume am Handrücken beiderseits eingesunken.

Elektrische Untersuchung:

Antithenar nicht erregbar. Interosseus II K S Z min. 2 M A, prompt, K S Z > A S Z.

Vom N. ulnaris aus Beugung in den ulnaren Fingern bei 2 M A. Die Muskeln an der Volarfläche des r. Vorderarms bei 2 M A erregbar, Zuckung prompt. Keine Umkehr der Stromformel. Thenar nicht erregbar.

Wir haben es in diesem Falle mit einer Lähmung des N. medianus und ulnaris zu tun, die durch das Anlegen eines Armverbandes entstanden ist. Die Nn. dürften nach dem Austritte aus der Achselhöhle betroffen worden sein.

Fall 13.

Pat. F. F. 29 Jahre alt, kam am 20. V. 09 in die Poliklinik. Gibt an als 3jähriges Kind den l. Arm gebrochen zu haben. Wurde damals entsprechend behandelt. Seit diesem Winter, also nach 26 Jahren, verspürt Pat. Lähmung der l. Hand;, der ganze Unterarm schläft öfters ein, Schmerzen in allen Fingern und in der ganzen Hand, kann eine Stecknadel nicht ordentlich fassen. Die Untersuchung zeigt eine Atrophie des l. Thenar und Antithenar. Alle Bewegungen sind mit guter Kraft ausführbar, nur die Opposition ist l. schwächer als r. Umfang des Oberarms r. 25 cm, l. 22½ cm. Umfang des Vorderarms r. 23½ cm, l. 20½ cm.

Spreizweite der Finger: r. 22 mm, l. 20½ mm.

Elektrische Erregbarkeit der Muskeln, auch des Opponens pollicis faradisch und galvanisch intakt.

Sensibilität für alle Qualitäten in allen Nervengebieten völlig intakt. L. ist der N. ulnaris auf Druck empfindlich, dabei Kribbeln im kleinen Finger.

Therapie: Galvanisation der Daumenballen- und Kleinfingermuskulatur.

Bericht an die chirurgische Klinik:

Bei der Pat. F. F. würde, da erhebliche Callusmassen nicht vorhanden sind, die Beweglichkeit eine sehr gute ist, die Operation kaum irgend welche Aussicht auf Erfolg haben.

Es handelt sich also in diesem Falle um eine Quetschung der Nn. medianus und ulnaris durch Callusbildung.

Fall 14.

Pat. M. G. 16 Jahre alt, zog sich eine linksseitige Lähmung der Nn. medianus und ulnaris auf folgende Weise zu: Im Januar 1910 wurde sie von einem Gutsbesitzer, bei dem sie in Stellung war, vergewaltigt. Nach dem 4. Mal erfuhren die Eltern davon und versuchten sie aus dem Hause des Gutsbesitzers zu holen, der sie nicht gehen lassen wollte. Im Verlauf des sich entwickelnden Streites, in dem sie von dem Gutsbesitzer und von den Eltern mit Vorwürfen überhäuft wurde, fand sie Gelegenheit in dem Zimmer, in dem sie eingeschlossen war, sich mit einem Jagdgewehr einen Schrotschuss in die l. Ellenbogenbeuge beizubringen; sie war kurze Zeit ohne Besinnung und wurde dann zum Arzt gebracht, der einen Notverband anlegte und sie am andern Tage nach Frankfurt a. O. ins Krankenhaus schaffen liess. Gleich nach der Verletzung bemerkte Pat., dass sie die l. Hand nur mit Mühe bewegen konnte, ebenso die Finger.

Die Hand war ganz kalt und wie mit einer Borke bedeckt. Es war, als ob sie sich gequetscht hätte und die Haut sich abhöbe. Die Haut des l. Unterarms war ebenfalls kalt. Wenn man sie mit einem Handtuch nach dem Waschen trocken rieb, fiel die Haut in Fetzen ab. In der Hand hatte sie gar kein Gefühl mehr. Sie konnte nichts anfassen. Auch hat sie sich zweimal an der Maschine die Finger verbrannt, ohne etwas zu spüren, und ist erst, als Blasen entstanden sind, darauf aufmerksam geworden. Die letzte Verbrennung war vor 8 Tagen (Mitte November) an der Fingerbeere des 4. Fingers.

Als sie aus dem Krankenhaus, wo sie mit Elektrizität behandelt wurde, entlassen war, verspürte sie keine Besserung an der l. Hand. Die Hand war ganz steif und gefühllos. Sie war dann die ganze Zeit bis jetzt zu Hause, wo sie in der letzten Zeit vom Arzt elektrisiert wurde. Da aber keine Besserung eintrat, schickte er die Pat. in die Charité. Pat. kann keine Faust machen und die Finger nur schwer bewegen.

Die am 21. XI. 10 vorgenommene Untersuchung ergibt folgendes (vgl. auch Fig. 1 und 2):

R. Arm intakt. L. Arm: auf der medialen Seite der Ellbogenbeuge findet sich eine strahlige fibröse Narbe, die ungefähr die Hälfte des Arms umgibt. Die Narbe ist ziemlich druckschmerzhaft, auch das Gebiet, das direkt oberhalb der Narbe im Sulcus bicipitalis medialis liegt. Der Narbenzug verhindert eine vollkommene Streckung des Unterarms. Tonus im Schultergelenk normal, im Handgelenk und in den Fingergelenken etwas herabgesetzt. Tricepsreflex ist wegen der willkürlichen Bewegungen, die Pat. bei jedem Schlag macht, nicht zu beurteilen. Radiusperiostreflex beiderseits erhalten, r. = l.

Die Betrachtung der Streckseite des Unterarms ergibt keine wesentliche Atrophie. Die Beugeseite erscheint dagegen, besonders ulnar, erheblich abgeflacht. Relief des Thenar und Antithenar völlig ausgeglichen. Keine eingesunkene Spatia interossea; Andeutung von Affenhandstellung. Die Haut der l. Hand ist etwas röter (an den Endphalangen mit einem Stick ins Bläuliche) wie die r. Die Finger sind kälter als die der gesunden Hand. Daumen- und Handrückenfläche ungefähr von derselben Temperatur. Die Innenfläche der Hand und sämtliche Finger ausser dem Daumen sind trockener als die der rechten Hand. An der Beere des 4. Fingers findet sich eine runde, 3 mm im Durchmesser grosse Wunde, die nicht schmerzhaft ist (nach Angaben der Pat. durch Verbrennung entstanden).

Motilität. Ellbogengelenk: Beugung l. etwa = r., durch Schmerzhaftigkeit in der Narbe erschwert; Streckung eben-

falls; Pronation ist möglich, aber nur mit geringer Kraft. Supination intakt.

Hand- und Fingergelenke:

Handstreckung etwas herabgesetzt.

Ulnar- und Radialflexion der Hand herabgesetzt. Abduktion des Daumens herabgesetzt. Beugung der Hand unmöglich. Adduction des Daumens unmöglich. Beugung des Daumens unmöglich in beiden Phalangen.

Opposition des Daumens unmöglich. Extension des Daumens erhalten.

Adduction der Fingerspurweise möglich. Spreizung der Finger unmöglich. Streckung der Finger in den Grundphalangen etws herabgesetzt, in den Endphalangen sehr stark herabgesetzt. Beugung der Finger gelingt nur ein wenig in den Grundphalangen.

Sensibilität (s. Zeichnungen 3—8).

Besonders ist der Umstand hervorzuheben, dass für jede Qualität die Abgrenzung der Störung eine andere ist, was wohl damit zusammenhängt, dass jede sensible Qualität von anderen sensiblen Fasern geleitet wird.

Lagegefühl erloschen für den 4. und 5. Finger, für 2. und 3. Phalanx des 3. Fingers und für die Endphalanx des 2. Fingers. Die passiven Bewegungen der übrigen Phalangen werden richtig angegeben.

21. XI. Heute wird nochmals festgestellt, dass mittelstarke Berührungen auf der Dorsalfläche des Endgliedes des 1. Mittelfingers auch an der Radialseite nicht empfunden werden; dagegen ist die Schmerzempfindlichkeit in diesem Gebiet sehr gut erhalten. Eiswasser wird auf dem 5. und 3. Finger der l. Hand inklusive der Radialseite des letzteren als warm gefühlt. Kalt wird auf der Dorsalfläche des Grundgliedes des 1. Mittelfingers ulnar gar nicht, radial als „eine Wenigkeit“ empfunden; dabei soll die Empfindung nicht kalt, sondern warm sein.

Hauttemperatur äusserst niedrig. Warmes und heisses Wasser wird auf der Radialseite der Dorsalfläche des Grundgliedes des 2. Fingers als solches empfunden, nicht hingegen auf der Ulnarseite desselben Fingers, sowie des 3. und 4. Fingers. Hauttemperatur an allen Fingern gleich herabgesetzt.

Die Form der Nägel ist an den Fingern der lädierten Hand einschliesslich des Daumens eine andere, wie die der r. Hand — eine länglichere, schmälere. Pat. gibt an, dass sie die Nägel an der l. Hand öfter schneiden müsse als die der r. und dass ihre Konsistenz eine härtere sei.

An der r. Hand finden sich auf den Grundphalangen der Finger, besonders der ulnaren, nicht aber auf dem Daumen, Lanugo-Härchen. Diese fehlen vollkommen auf den

Fingern der l. Hand, nur vereinzelt sind sie noch am 3. Finger vorhanden.

Schweisssekretion und Färbung. Im schraffierten Gebiet der Figuren 7 und 8 ist die Haut trocken, glänzend und leicht bläulich verfärbt. Der Uebergang ins normale ist, wie aus den Figuren zu ersehen ist, deutlich und scharf, so dass man sogar mit geschlossenen Augen die Grenzen fühlend bestimmen kann.

Elektrisches Verhalten. Faradisch indirekt: Erb'scher Punkt r. = l. N. radialis mit mittelstarken Strömen prompt erregbar, r. = l.

N. ulnaris und N. medianus sogar mit starken Strömen nicht erregbar.

Faradisch direkt: Flexor carpi radialis, Flexor digitorum sublimis und profundus, Daumenballenmuskeln, Antithenar, Lumbricales und Interossei sind mit starken Strömen nicht erregbar.

Alle vom N. radialis versorgten Muskeln sind prompt erregbar.

Galvanisch indirekt: Erb'scher Punkt 2 M A, r. = l. N. radialis 2 M A, r. = l. N. medianus und N. radialis l. bei 10 M A nicht zu erregen.

Galvanisch direkt: Im Abductor pollicis brevis K S Z min. 1 M A, Zuckung äusserst träge, A S Z > K S Z.

Flexor pollicis brevis — nicht zu erregen. Im Opponens pollicis K S Z min. 3½ M A, sehr träge Zuckung, A S Z > K S Z.

In Interosseus II K S Z min. 2 M A, Zuckung fast prompt, K S Z > A S Z.

Zur Zeit sind die anderen Interossei nicht erregbar, da Stromschleifen ihre Bewegung verdecken.

23. XI. L. erheblich niedrigerer Radialpuls als R.

Am 25. XI. wurde ein Röntgenogramm aufgenommen. Das Bild hat ergeben, dass noch ein grösseres Schrotkorn in der Nähe des Nervenstammes gelegen ist. Da die elektrische Behandlung erst dann einen Erfolg verspricht, wenn das Schrotkorn operativ entfernt ist, wurde Pat. auf die chirurgische Klinik verlegt, mit der Bitte um Entfernung des Schrotkornes und eventueller Lösung der Nn. ulnaris und medianus und der Arteria cubitalis aus etwa vorhandener Narbeneinbettung.

28. XI. (Tag der Verlegung.) Wird eine Hautfalte im Ulnaris- oder Medianusgebiet stärker gedrückt oder gestochen, so erfolgt eine sehr lebhafte Schmerzreaktion. Vergleichende Stiche im Radialisgebiet des Handdorsum werden l. und r. gleich gefühlt, Schmerzreaktion sehr lebhaft. Auf der radialen Seite der Grundphalanx des l. Mittelfingers werden nur leichteste Berührungen ausgelassen.

Die Untersuchung mittels Röntgenstrahlen am 22. XI ergab: Projektil im Oberarm.

Die am 24. XI. vorgenommene Durchleuchtung mittels X-Strahlen ergab, dass die Knochenstruktur sämtlicher Knochen der l. Hand abnorm verändert ist (Osteoporose). Es handelt sich also in diesem Fall um eine Medianus- und Ulnaris-Lähmung, die durch einen Schrotschuss im Oberarm entstanden ist.

Pat. wird am 29. XI. zur chirurgischen Klinik verlegt mit der Bitte um Entfernung des Schrotkorns und eventueller Lösung der Nn. ulnaris et medianus und der Arteria cubitalis aus etwa vorhandener Narbeneinbettung.

Fall 15.

Pat. M. J., 31 Jahre alt, wurde uns von der chirurgischen Poliklinik geschickt, um die Frage der Operation in Erwägung zu ziehen.

Pat. gibt folgendes an: Am 27. Juni ist er mit dem r. Handgelenk in eine Glasscheibe des Küchenspindes gefallen. Starker Blutverlust. Die Wunde wurde sofort in Blutleere genäht. 9–10 Nähte. Nach 4 Tage traten heftige Schmerzen auf. Er wurde in die chirurgische Klinik aufgenommen, wo die Naht wieder geöffnet wurde. Es hatte sich ein Abszess gebildet, der mit feuchten Verbänden behandelt wurde. Heilung trat innerhalb 8 Tagen von selbst ein. Dann machte er längere Zeit (etwa 4–6 Wochen) Uebungen. Sofort nach der Verletzung verspürte Pat. Kribbeln in der Hand, „als wenn die Finger steif wären": brennender Schmerz in der ganzen Hand, sowohl in der Vola als auch im Dorsum. Von Stunde an merkte er auch, dass der 5. Finger wie tot war, „als wenn er gar nicht daran wäre". Als der 1. Verband geöffnet wurde (3 Tage post Trauma), merkte er, dass die Finger „nicht in Ordnung wären", dass er die letzten 3 Finger schlecht bewegen konnte. Das hat sich nicht gebessert. Brennen im Daumen, besonders an der Radial- und Volarseite, im Zeige- und Mittelfinger, fast kontinuierlich. Im Ringfinger „innerlicher Schmerz", als wenn der Knochen gebrochen wäre, besonders in der Mittelphalanx. Kleiner Finger „wie tot"; er hat ihn sich am Ofen verbrannt, ohne es gemerkt zu haben.

Bei der Untersuchung fand sich eine Atrophie der Interossei, des Daumenballen- und des Adductor pollicis.

Sensibilitätsstörungen s. Zeichnungen 9 und 10.

Grosse Verbrennung am Kleinfinger rechts. Die Sensibilität ist im Ulnaris-gebiet total, im Medianusgebiet auch stark, aber nicht total gestört (starke stumpfe Berührungen werden gefühlt).

Elektrischer Befund: Komplette Entartungsreaktion in den Interossei, Kleinfingerballen, Daumenballen und im Adductor pollicis mit Ueberwiegen der A S Z.

Seit August bis jetzt sollen sich im Zeigefinger rechts (Kuppe) spontan öfters ohne sichtbare Ursache Blutblasen gebildet haben, seltener am Ring- und Mittelfinger.

Schweisssekretion angeblich an der ganzen Hand aufgehoben. Kältegefühl in der Hand. Warm und kalt werden im Medianus- und Ulnarisgebiete nicht unterschieden. Im Ulnarisgebiete warm manchmal als kalt angegeben.

Paralytischer Tremor der Finger.

In diesem Falle handelt es sich also um eine Lähmung des N. ulnaris mit Beteiligung des N. medianus, die durch ein Trauma hervorgerufen war.

Wir nahmen eine vollständige Durchtrennung des N. ulnaris und eine nicht vollständige des N. medianus an und schlugen eine Nervennaht vor.

Am 24. XI. wurde die Operation gemacht und folgender Befund erhoben: Es wurde die Naht des N. ulnaris ausgeführt. Die beiden Stümpfe lagen in festes Narbengewebe eingebettet; auch der N. medianus war, wenn auch nicht durchtrennt, in das Narbengewebe einbezogen. Die Narbenwunde am 5. Finger begann bald danach zu granulieren und überhäutete sich selbst.

Am 4. XII. nochmalige Untersuchung. Keine Veränderung.

Fall 16.

Der 27 jährige G. K., Strassenbahnschaffner, kam am 28. I. 11 in die Nervenpoliklinik, wo eine Neurasthenie diagnostiziert wurde.

Dabei stellte man eine Neuritis im Medianus- und Ulnaris-Gebiete fest, die nach Angaben des Pat. im Jahre 1900 durch einen Sturz vom Baum entstanden war.

Nach dem Sturz soll sich Pat. den Arm gebrochen haben. Diese Fraktur wurde geheilt, und Pat. hatte noch eine Zeitlang Schmerzen und Kribbeln im Arm. Im Jahre 1901, also ein Jahr nach dem ersten Sturz, zog sich Pat. eine Maschinenverletzung derselben Hand zu. Nachher wurde der Arm brandig und musste inzidiert werden. Seitdem hat Pat. keine besonderen Beschwerden.

Bei der Untersuchung fanden wir unter der Narbe ein Neurofibrom des N. ulnaris, das sehr schmerzhaft war. Auch der Medianus war druckempfindlich.

Weiter stellten wir eine leichte Abflachung des Thenars und Antithenars fest. Leichte Abductionsstellung des 5. Fingers. Die Finger befanden sich in einer leichten Beugestellung. Parese in den Endphalangen der Finger, Spreizen

der Finger ist mangelhaft, ebenso die Opposition und die Adduction des Daumens. Alle anderen Muskeln, die vom N. medianus versorgt werden, sind intakt. Auch die Wirkung der Radialismuskulatur ist gut. Leichte Hypästhesie in den ulnaren Partien der r. Hand. Im Gebiete der Verletzung fühlt man eine etwa erbsengrosse schmerzhafte Verdickung.

Es handelt sich also in diesem Falle um eine Neuritis des Medianus und Ulnaris, die durch ein Trauma entstanden war.

Dem Pat. wurde wegen seiner Depression die Aufnahme in die psychiatrische Klinik geraten, wo auch eine elektrische Behandlung der Lähmung eingeleitet wurde.

Fall 17.

Die 15 jährige Pat. Ch. V., 15 Jahre alt, Schülerin, ist immer gesund gewesen.

Pat. ist am 17. September 1909 von Hunden in beide Arme gebissen worden. Sie wurde sofort in die Charité gebracht, wo sie bis 13. Oktober blieb. Dann wurde Pat. von dort entlassen und bis zum 5. I. 10 poliklinisch behandelt (täglich Verband und Massage). Der r. Arm ist vollkommen gebrauchsunfähig, der l. Arm kann nur bis zur Horizontalen gehoben werden. Ellbogen-, Hand- und Fingergelenke sind in allen Bewegungen sehr eingeschränkt.

Pat. wurde von der chirurgischen Poliklinik der Nervenpoliklinik zwecks Untersuchung zugeschickt.

Die am 7. I. 10 vorgenommene Untersuchung ergab folgenden Befund:

Hochheben des l. Arms im Schultergelenk ist nur bis zur Horizontalen möglich. Die Beugung nach hinten ist unmöglich. Der Ellbogen ist bis etwa 135 Grad gebeugt, die Streckung ist stark eingeschränkt, der Daumen ist adduziert, das Handgelenk leicht flektiert. Die Finger sind im Metacarpophalangealgelenk gestreckt, in den anderen Gelenken gebeugt.

Die aktive und passive Streckung der Hand und der Finger ist vollkommen aufgehoben, ebenso die Opposition, Flexion und Adduction des Daumens.

Der Umfang des l. Armes beträgt 7 cm unterhalb des Olecranon 18,5 cm, der des r. 20 cm. Am l. Oberarm fühlt man an der Streckseite eine etwa 13 cm lange, breite, am unteren Ende noch nicht geschlossene Narbe. An der Beugeseite fühlt man eine ca. 9 cm lange Narbe. Die Narbe auf der Streckseite ist mit der Unterlage verwachsen.

Am r. Ober- und Unterarm sind drei unregelmässige, grosse, rote Narben sichtbar.

Sensibilität: Am r. Arm werden leichte Berührungen unterhalb der Narbe, am Unterarm an der Beugeseite mitunter ausgelassen, sonst ist die Sensibilität für alle Qualitäten an diesem Arm intakt.

Am l. Arm werden leichte Berührungen an der Hand gar nicht gefühlt, am Arm oberhalb der Narben und an der Streckseite des Oberarms zwischen den Narben bis zum Ellbogen prompt angegeben, an der l. Beugeseite mitunter ausgelassen. Am Unterarm werden leichte Berührungen ganz schwach, aber doch empfunden, an der Beugeseite etwas mehr als an der Streckseite. Spitz und stumpf werden am Oberarm, ausser auf den Narben, gut unterschieden. Am Unterarm wird spitz und stumpf in einem von der Ellenbeuge nach unten ziehenden Gebiet auf der Beugeseite, dessen untere Grenze etwa in der Höhe des Handgelenks liegt, dessen Seiten etwa dem äusseren Rand des Ulna und des Radius entsprechen, ausgelassen. Auf der Streckseite des Oberarms wird spitz und stumpf fast immer verwechselt.

Elektrischer Befund. Faradisch indirekt: Alle Muskeln am Oberarm, Unterarm und an der Hand, die von den Nn. medianus, radialis und ulnaris versorgt werden, sind auch mit starken Strömen nicht erregbar.

Faradisch direkt: im l. Deltoideus prompte, im Biceps und Triceps eine träge Kontraktion. Die langen Hand- und Fingerbeuger sind auch mit starken Strömen nicht erregbar.

Galvanisch direkt: Deltoideus, Biceps und Triceps sind nur bei starken Strömen erregbar. Brachioradialis und lange Handbeuger sind prompt erregbar.

Die langen Handstrecker sind nicht erregbar.

In den Mm. interossei, opponens, adductor pollicis, flexor poll. brevis und abductor digiti V sehr träge Zuck., wobei die K S Z etwa gleich der A S Z ist.

Der chirurgischen Poliklinik wurde folgender Bericht mitgeteilt:

Im N. radialis handelt es sich um eine Kontinuitätstrennung, bei den Nn. ulnaris, medianus und musculocutaneus wohl nur um eine Narbeneinbettung (elektrische Erregbarkeit in den Radialismuskeln erloschen, in den übrigen Muskeln Entartungsreaktion). Zur genaueren Feststellung, ob und welche Operation der Nervennaht in Betracht kommt, wäre eine Aufnahme in die Nevenklinik erwünscht.

Am 12. IV. 10 wurde eine Naht des l. Radialis ausgeführt.

Am 26. IV. Befreiung des Medianus und Ulnaris aus der Narbeneinklemmung.

Am 11. V. 10 wurde die Pat. der Nervenpoliklinik zur Behandlung überwiesen. Es wurde an diesem Tage folgender Befund erhoben: Der Ellbogen ist fast rechtwinklig ge-

beugt, kann aktiv und passiv eine Exkursion von etwa 20 Grad machen. Die Hand befindet sich in Pronationsstellung. Die Beugungen im Handgelenk sind aktiv 0, passiv etwa 30 Grad. Die ulnaren 4 Finger werden im 1. Interphalangealgelenk gebeugt. Der Daumen ist abduziert, in leichter Beugestellung. Passiv kann der Daumen annähernd frei bewegt werden. Die Streckung der anderen Finger ist sehr schwer und mühsam.

Pinselberührungen werden am Arm auf der Streckseite schlecht, auf der Beugeseite etwas besser angegeben. An der Hand werden Pinselberührungen im Medianusgebiet etwas, in den anderen Nervengebieten fast gar nicht empfunden. Aktive Adduktion des Daumens ist möglich. Aktive Flexion des 2.—4. Finger unmöglich; ebenfalls unmöglich ist die Streckung der Finger. Abduktion des Daumens gelingt nicht.

Galvanisch:

Im Thenar und Antithenar träge Zuckung. In den langen Streckern und langen Beugern der Hand keine sichere Zuckung sichtbar.

Pat. wird täglich mit Massage und Galvanofaradisation behandelt.

Am 24. X. wurde Pat. neuerdings untersucht und folgender Befund erhoben:

Keine Spur von Dorsalflexion der Hand sichtbar. Sehr schwache Ad- und Abduktion des Daumens, wobei die Adduktion mit leidlicher Kraft erfolgt. Die Beugung der Hand scheint auf eine Adduction reduziert. Flexion des Daumens = 0. Beugung der Grundphalangen 0. Pronation und Supination ist nicht ausführbar. Bei Ruhestellung ist die Hand gegen den Oberarm etwa im Winkel von 140 Grad gebeugt. Die Grundgelenke der Finger sind völlig gestreckt. Im ersten Interphalangealgelenk spitzwinklige Beugung (s. Fig. 1—2). Passiv lässt sich das Handgelenk fast bis zur Graden strecken. Passiv ist eine Beugung im Ellbogengelenk in einem Winkel von etwa 50 bis 90 Grad möglich. Die Supination gelingt nur bis zu fast vertikaler Stellung der Hand.

Sensibilität. Berührungsempfindlichkeit und Schmerz sind am Vorderarm herabgesetzt, aber nicht aufgehoben. Am Handrücken werden Berührungen und Stiche in der Gegend des 2. Metacarpus etwas empfunden. An der Vola manus werden Berührungen und Stiche am ulnaren Rand und in der Gegend des Thenar nur etwas, sonst fast gar nicht empfunden.

An der rechten ob. Extr. sind alle Bewegungen mit Ausnahme der Daumen — Kleinfinger — Opposition möglich. Sensibilität ist hier intakt.

Es besteht also in diesem Falle eine schwere traumatische Lähmung aller Nerven (Hundebiss) und zwar handelt es sich um eine totale Kontinuitätstrennung des N. radialis, bei den Nn. medianus und ulnaris und musculo cutaneus wohl nur um eine Narbeneinbettung.

Nach einem Jahr eine minimale Spur einer Besserung. Die Therapie bestand, nach einer Naht des Radialis und Befreiung des Medianus und Ulnaris aus der Narbeneinbettung, in einer Massage und Galvanofaradisation der gelähmten Muskeln.

Fall 18.

Die 37jährige Frau N. E. wollte einen Suizid-Versuch ausführen und schnitt sich mit einem Messer die Pulsgegend durch. Dabei wurde der N. med. betroffen. Es entstand eine Phlegmone, nach deren Ausheilung eine Nervennaht vorgenommen wurde. Jetzt besteht eine Beugekontraktur im Handgelenk (arthrogen). Parese des Opponens pollicis, des Flexor pollicis brevis, des Adductor pollicis, des Flexor digitorum sublimis und profundus (Zeigefingerportion). In den betreffenden Muskeln träge Zuckung bei Ueberwiegen der A S Z (im Opponens pollicis und Flexor pollicis brevis).

Sensibilität s. Zeichnungen Nr. 11 und 12.

In diesem Falle handelt es sich um eine isolierte Lähmung des N. medianus, die nach einem Trauma (Schnitt) entstanden war.

Therapie: Nach Ausführung der Naht eine Galvanofaradisation der gelähmten Muskeln.

Fall 19.

Pat. F. Z. ist 44 Jahre alt, Arbeiter, wurde am 21. II. 1911 in die Nervenklinik aufgenommen. Er gibt folgendes an: Am 23. XII. 1910 verletzte er sich in der Fabrik an einer Kreissäge am Metacarpophalangealgelenk des r. Zeigefingers, er liess sich verbinden und arbeitete noch bis Neujahr weiter; hatte keinen Beweglichkeitsverlust des Fingers.

Am 2. Januar 1911 schwillt plötzlich die r. Hand und dann auch der r. Arm bis zur Schulter an. Der Arm war heiss, schmerzte aber nicht.

Eiter hatte sich nur an der r. Hand gebildet.

Es wurden kühle Umschläge gemacht und der Arm hochgetragen. Gleich nach Beginn der Schwellung will Pat. kein Gefühl im Unterarm und Hand gehabt haben. Zu gleicher Zeit bekam Pat. eine Schwäche in der Hand, die bis jetzt anhält. Es bildete sich ein Geschwür am Zeigefinger, das der Arzt eröffnete. Die Hand wollte jedoch

nicht abschwellen. Eine Abmagerung hat Pat. nicht bemerkt. Am 12. II. stand Pat. an dem erhitzten Kochofen und hielt, da es ihm kalt war, den rechten Arm über das Eisen. Dieses letztere hat er angeblich nicht berührt. Am anderen Morgen erwachte er mit einer Brandblase am r. Arm, die ihn aber nicht schmerzte. Sonst hat er sich nicht verletzt. Die Eröffnung des Abszesses geschah ohne Narkose und lokale Betäubung. Trotzdem empfand Pat. absolut keine Schmerzen. Die an demselben Tage vorgenommene Untersuchung ergab folgenden Befund: Die Haut über der rechten Hand (die geschwollen erscheint) ist etwas glänzend, namentlich auf der Dorsalfläche der Finger. Auf der ulnaren Seite des r. Unterarms eine etwa markstückgrosse Rötung mit Abschuppung (Reste eine Brandblase!) Ueber dem Grundgelenk des r. Zeigefingers bis zum Grundgelenk des Daumens verläuft eine unregelmässig gestaltete Narbe, die zum Teil verschieblich, zum Teil mit der Unterlage verwachsen ist. (Nur der Teil, der über dem Grundgelenk des Zeigefingers sitzt, gehört zur jetzigen Verletzung, das übrige gehört einer Schnittverletzung vor 20 Jahren an.)

Haut leicht bläulich-rot marmoriert.

Die Nägel sind r. länger als l. (Nach Angabe des Pat. wachsen auch die Nägel r. rascher.)

Hauttemperatur r. niedriger als l. Die l. Hand ist etwas feuchter als die r. (auch nach Angaben des Pat. schwitzt die l. Hand mehr, die r. Hand fast gar nicht). Die Lanugohärchen sind r. und l. etwa gleich entwickelt.

Umfang im distalen Interphalangealgelenk des II. Fingers r. und l. 6,2 cm; im Handgelenk: l. 20 cm; r. 19 cm; am Ellbogen beiderseits 27 cm.

Passive Bewegungen der Finger sind völlig frei. Im Bereiche der Schwellung hinterlässt der Fingerdruck nur eine minimale Delle. Nachröten ist normal. Fingerspiel r. ungeschickter und langsamer als l.

Statisch l. geringer Tremor, r. lebhafter, leicht pronatorischer und supinatorischer Tremor. Lokomotorisch ist der Tremor geringer, in der Ruhe verschwindet er ganz.

Tonus r.=l. Tricepsreflex beiderseits +, r. vielleicht lebhafter als l. Radiusperiostreflexe +, r. = l. Bewegungen im Ellbogen gegen l. herabgesetzt. Die Hand- und Fingerbewegungen sind r. viel schwächer als l. Opposition des Daumen zum Kleinfinger ist r. nicht möglich.

Dynamometrisch: r. 0, l. 65 (r. kann das Dynamometer überhaupt nicht gehalten werden).

Beugen und Strecken des Unterarms beiderseits kräftig, doch l. noch besser als r., ebenso die Pronation und Supination. An der r. Hand stehen die Finger, besonders der IV. und V., abduziert.

Die Volarflexion der Hand ist paretisch, aktiv möglich, aber leicht unterdrückbar.

Die Dorsalflexion der Hand wird r. mit leidlich guter, nur wenig herabgesetzter Kraft ausgeführt.

Streckung der Finger in den Grundphalangen r. leidlich gut, fast normal. Beugung der Finger in den Grundphalangen r. mit geringer Kraft.

Spreizweite r. 19, l. 23 cm.

Spreizen der Finger r. stark paretisch, aktiv aber, ebenso wie die Adduction, möglich.

Streckung der Endphalangen r. sehr paretisch.

Adduction des Daumens r. sehr abgeschwächt.

Opposition des Daumens ist paretisch, den kleinen Finger erreicht die Kuppe des Daumens überhaupt nicht.

Faustschluss ist r. unmöglich.

Sensibilität. Siehe Schema (No. 13, 14, 15, 16, 17 und 18).

Elektrischer Befund:

Faradisch indirekt: Ulnaris, Medianus und Radialis prompt erregbar.

Galvanisch direkt: M. interosseus I links K S Z min. 3 M A, K S Z > A S Z; rechts K S Z min. 3 M A, A S Z > K S Z. Zuckung träge.

M. abductor digiti V:

Links K S Z min. 3 M A, K S Z > A S Z; Zuckung prompt; rechts K S Z min. 4 M A, A S Z > K S Z, Zuckung träge.

M. flexor digitorum sublimis et profundus:

Links: K S Z minim. 2 M A, K S Z > A S Z, Zuckung prompt; rechts K S Z min. 2¼ M A, Zuckung träge, K S Z > A S Z.

M. extensor digit. communis:

Links K S Z minim. 4 M A, K S Z > A S Z, Zuckung prompt.

rechts K S Z minim. 4½ M A, K S Z > A S Z, Zuckung prompt.

Therapie: Pat. bekommt 2 mal täglich 1 galvanisches Hand- und Vorderarmbad von 36 Grad C, 10 Minuten.

23. II. Anscheinend leichte Anschwellung der r. Hand. Im N. medianus bei sehr hohen farad. Stromstärken ist l. die Muskelkontraktion viel stärker als rechts.

Farad. min. Zuck. l R A 8 cm, r. R A 2 cm (beschränkt auf den M. flex. digit. sublim. et prof.).

28. II. Das Zittern in der r. Hand hat etwas nachgelassen.

Therapie: Ausser den Bädern noch 0,01 Vasotonin.

4. III. Auf dem Handdorsum heute eine deutliche Faltenbildung sichtbar.

6. II. Beim passiven und aktiven Beugen der Finger der r. Hand bleibt namentlich noch der Zeigefinger zurück.

7. III. Sensibilität. Subjektiv taubes Gefühl in allen Fingerspitzen. Die Nägel der r. Hand sind länger und weicher als l. (sie wurden zur gleichen Zeit geschnitten).

Dorsal werden auf der Hand alle Berührungen gefühlt, nur im Vergleich zu Berührungen auf dem Unterarm dumpfer. Im übrigen s. Schema (Nr. 19, 20, 21 und 22). An den freigebliebenen Partien werden Berührungen und Stiche richtig empfunden. Nur bei Vergleichsreizen mit der gesunden Hand findet sich hier leichte Unterempfindlichkeit.

7. III. N. medianus r. zur Zeit kaum mehr druckempfindlich.

Therapie: 100—200 aktive Bewegungen (Faustballen) pro Tag.

13. III. Die blaurötliche Verfärbung der Vola manus ist r. noch sehr deutlich.

Therapie: Vasotonin wurde ausgesetzt.

17. III. Volar für Berührung fast ohne Veränderung, dagegen eine leichte Verbreitung der hypalgetischen Zone (s. Schema No. 23—26).

Dorsal intakt für Berührung und Schmerz.

Am 1. IV. wird Pat. entlassen. Vor der Entlassung wird folgender Revisionsstatus aufgenommen:

Pat. gibt an, dass die Schmerzen r. am Oberarm und der Hand nachgelassen haben und nur noch beim Beugen des Armes ein Schmerzgefühl im ganzen Arm und Schmerz in der Hand auftritt. Die Schwäche in der Hand ist noch ziemlich dieselbe geblieben, er kann etwas grössere Gegenstände gar nicht fassen und überhaupt nichts festhalten, doch kann er Bewegungen mit den Fingern jetzt besser ausführen als früher. Sonst hat Pat. keine Beschwerden. Das taube Gefühl in der Hand besteht noch. Der Tonus ist r. etwas herabgesetzt. Die Tricepssehnen- und Radiusperiostreflexe sind lebhaft, r.=l. Die l. Hand ist noch deutlich geschwollen, besonders die Finger sind dicker als l., doch findet sich auf dem Handrücken schon eine deutliche Faltenbildung.

Die Färbung ist r. etwas mehr bläulichrot als l. Motilität. Armheben vorwärts wird mit guter Kraft ausgeführt; Armheben seitwärts r. mit geringerer Kraft als l. Beugung im Ellbogengelenk ist r. etwas schwächer als l., ebenso die Beugung im Handgelenk. Fingerspiel ist r. ungeschickter als l. Opposition des Daumens und des Zeigefingers ist r. nur sehr schwach möglich, l. normal. Beugen der Finger in den

Grundphalangen ist r. etwas herabgesetzt, doch noch leidlich gut. Spreizen und Adduction der Finger mit mässiger Kraft, doch r. viel schlechter als l. Strecken der Grund- und Endphalangen r. nur etwas schlechter als links. Faustschluss nicht ausführbar.

Sensibilität. Nadelstiche werden auf dem Handdorsum r. stumpfer als am Unterarm gefühlt, während in der Vola eine Hyperalgesie besteht, abgesehen von der im Schema 21 eingezeichneten Zone, die noch in gleicher Weise besteht. Ebenso ist für Pinselberührungen der Handrücken intakt, während die Vola den im Schema 23 verzeichneten Ausfall auch heute noch zeigt.

Pat. wird heute entlassen.

Die häusliche Ordination ist: einmal täglich ein galvanisches Vorderarmbad. Temper. 36 Grad C., 10 Minuten lang.

Es handelt sich hier um eine Neuritis des r. N. medianus und ulnaris, wahrscheinlich infektiösen Ursprunges, zum Teil auch des N. radialis. Nach 5wöchentlicher Behandlung (galvanische Bäder und Uebungen) trat eine erhebliche Besserung ein.

Fall 20.

Der 39 jährige Pat. W. K. kam am 28. II. 1911 in die Nervenpoliklinik und gab folgendes an:

Bis vor 5 Jahren hatte Pat. mit Blei zu tun (Maler). Seit dieser Zeit betreibt er die Malerei als Nebenbeschäftigung, so dass er mit Blei nur selten in Berührung kommt. Anfang Januar 1911 bemerkte Pat., dass ihm der kleine Finger der r. Hand schwächer wurde und er ihn nicht strecken konnte. Dann bekam er diese Beschwerden auch in den anderen Fingern. Ende Januar wurden ihm auch die Finger der l. Hand schwächer. Nur mit dem Zeigefinger und Daumen konnte er einige Bewegungen ausführen. Niemals Parästhesien, wohl aber Schmerzen, die jedoch nicht besonders heftig waren. Sonst hat Pat. keine Beschwerden.

Die Untersuchung ergab folgendes Resultat:

Status corporis normal. Hirnnerven intakt.

An den Armen und Händen keine Atrophien.

Die Nn. medianus und radialis sind leicht druckempfindlich. Tricepssehnen- und Radiusperiostreflex +, r. = l.

Motilität. Hochheben der Arme, Aussenrotation der Arme, Beugen und Strecken im Ellbogengelenk mit guter Kraft r.=l. Pronation und Supination der Hand r. mit guter Kraft ausführbar. Die Opposition des Daumens ist r. nur mit dem Zeigefinger möglich, mit ziemlich stark herabgesetzter Kraft; mit den anderen Fingern ist die Opposition

unmöglich; l. ist die Opposition mit allen Fingern möglich, aber nur mit Mühe und minimaler Kraft. Abduction des Daumens ist nur mit äusserst geringer Kraft möglich. Flexion des Daumens ist l. mit guter Kraft möglich, ebenso r. im Grundgelenk. R. in den Grundphalangen der Finger ist die Flexion unmöglich. Die Streckung der Finger ist an beiden Händen unmöglich, nur im Zeigefinger ist eine Spur von Bewegung sichtbar. Das Spreizen der Finger ist fast aufgehoben, nur zwischen 2. und 3. ist eine Spur von Bewegung sichtbar. Beugen der Finger in allen Gelenken mit guter Kraft. Dynamometrische Werte r. 45, l. 40.

Sensibilität in beiden Händen für Berührung mit dem Nadelkopf fast intakt, nur zeitweise irrt sich Pat. in der Stelle, die berührt worden ist. Am Dorsum und im Medianusgebiet der Vola manus Hyperalgesie. Sensibilität für kalt und warm intakt. Keine fibrilläre Zuckungen sichtbar.

Elektrischer Befund: R. träge Zuckungen im Extensor digit. communis, Opponens pollicis, Abductor pollicis und im Interosseus I und II; K S Z ist fast überall gleich A S Z.

Die Erscheinungen sind fast überall rechts stärker als links.

Faradisch ist die Erregbarkeit des Extensor digit. comm. aufgehoben.

In diesem Falle handelt es sich um eine Neuritis aller drei Nerven (Radialis und Medianus sind am stärksten betroffen). Als aetiologisches Moment nehmen wir das Blei an, wobei wir die Frage offen lassen, ob es sich nicht um eine zentrale Affektion (amyotrophische Lateralsklerose?) handeln könnte. Dem Pat. wurde die Aufnahme in die Klinik geraten, er kam aber nicht mehr.

Fall 21.

Die 56 jährige Pat. kam mit folgenden Beschwerden in die Poliklinik. Im Frühjahr bekam sie Schmerzen in den Fingerspitzen, die etwas gerötet und heiss waren. Die Schmerzen traten besonders stark bei der Arbeit, aber auch in der Ruhe auf, z. B. nachts. In der letzten Zeit treten die Schmerzen auf, wenn Pat. kalte Gegenstände berührt. In allerletzter Zeit bemerkt sie eine Atrophie des Daumenballens.

Die Untersuchung ergab folgenden Befund:

Hirnnerven oB; Kyphoskoliose; Herz nach l. verlagert. R. Daumenballen ist bis auf den Adductor pollicis atrophisch. Pfötchenstellung ist r. unmöglich. Die Spatia interossea sind r. mehr eingesunken als l. Rötung der Fingerspitzen und leichte Verdickung derselben, besonders rechts. Die

Gelenke sind etwas steif. Die Reflexe sind lebhaft. Keine Spasmen.

Sensibilität ist für alle Qualitäten völlig intakt.

Es handelt sich in diesem Falle um eine Neuritis des N. medianus, für die wir kein aetiologisches Moment finden konnten.

Fall 22.

Der 36jährige Pat. wurde von der chirurgischen Klinik der Nervenklinik zwecks Untersuchung zugeschickt.

Er gibt folgendes an: Am 11. XII. Fall in Scherben mit Durchtrennung eines Nerven (Uln.?). Am 15. XII. Naht des N. ulnaris r. Anfangs vollkommene Gefühllosigkeit im Ulnarisgebiet. Pat. merkte, dass die Interossei allmählich abmagerten, doch trat in dieser Beziehung in der letzten Zeit eine Besserung ein.

Die Untersuchung ergab folgenden Befund: leichte Krallenstellung in dem 3., 4. und 5. Finger. Die Beugung des 5. Fingers ist sehr schwach. Die Streckung der Endglieder des 4. und 5. Fingers ist schwach, die der 2. und 3. etwas kräftiger.

Beugung der Grundphalangen bei Streckung der 2. und 3. Phalanx ist nicht möglich. Adduction des Daumens 0. Opposition des Daumens mit allen 4 Fingern unmöglich Abduction abgeschwächt, ebenso die Streckung in den Endphalangen. Bei Beugung der Finger hat Pat. Schmerzen an der Schnittstelle.

Sensibilität. Berührungen werden am kleinen Finger nicht gefühlt, an der ulnaren Seite des 4. Fingers dumpf; ebenso dumpf an der ulnaren Seite des Unterarms.

Elektrischer Befund: Faradisch: Im Radialisgebiet normale Kontraktionen.

Im Medianusgebiet fehlt die Abduction des Daumens gänzlich. M. interosseus I reagiert absolut nicht auf den faradischen Strom, ebenso auch die anderen Mm. interossei.

Die galvanische Erregbarkeit der Strecker ist normal (Zuckung blitzartig K S Z > A S Z).

Im Interosseus I—IV träge Zuckung.

Im Opponens pollicis träge Zuckung bei Ueberwiegen der Anode.

Sensibilität. Hypästhesie und Hypalgesie im Medianus- und Ulnarisgebiet.

In diesem Falle handelt es sich um eine Lähmung des Medianus und Ulnaris, die durch ein Trauma (Durchtrennung) entstanden war.

Therapie: Passive und aktive Bewegung. Massage.

Fall 23.

Die 40 jährige Pat. A. K. wurde von der chirurgischen Klinik in die Nervenpoliklinik zwecks elektrischer Untersuchung geschickt. Pat. kann keine anamnestische Angaben machen, da die Krankheit erst in der Klinik bemerkt wurde, wohin sie wegen einer anderen Erkrankung gekommen war. Man fand eine starke Atrophie des r. Opponens pollicis, und die in der Nervenklinik vorgenommene elektrische Untersuchung ergab sehr träge Zuckung in diesem Muskel mit Ueberwiegen der Anode. Auch fanden sich Sensibilitätsstörungen im Sinne einer leichten Hypalgesie und etwas stärkeren Hypästhesie im Gebiete des N. medianus an der Vola manus und am Daumen.

Da sich kein aetiologisches Moment nachweisen liess, so führten wir die Atrophie im Opponens mit E A R auf eine früher durchgemachte Neuritis im Medianusgebiet zurück.

Therapie: Faradisation und Massage.

Fall 24.

Der 29 jährige Pat. fiel bei der Arbeit von einem Wagen mit beiden Händen auf Asphaltpflaster und bekam bald darauf Schmerzen in der l. Hand und in den Fingern. Nach einigen Tagen konnte er die Bewegungen der Hand und Finger sehr schlecht ausführen, und es traten auch Parästhesien auf (Kribbeln, Taubsein). Er kam in die Poliklinik für Nervenkrankheiten, wo folgender Befund festgestellt wurde:

Thenar und Antithenar sind stark atrophisch. Die Abduktion des Daumens ist unausführbar, ebenso die Opposition Die Adduktion und Flexion des Daumens ist zwar noch aktiv ausführbar, aber mit sehr geringer Kraft. Die Extension ist mit guter Kraft ausführbar.

Sensibilität. Im Bereiche des N. medianus Hypästhesie und Hypalgesie, in dem des N. ulnaris nur leichte Hypästhesie. Sensibilität für warm und kalt intakt.

Elektrischer Befund. Farad. sind alle Mm. erregbar, nur die Erregbarkeit des l. Opponens pollicis ist quantitativ herabgesetzt.

Therapie: Faradisation der gelähmten Muskeln mit starken Strömen.

In diesem Falle handelt es sich um eine traumatische Läsion der Nn. medianus und ulnaris.

Fall 25.

Der 49 jährige Pat. kam im Januar in die Poliklinik und gab folgendes an:

Seit einiger Zeit (etwa 5—6 Monaten) verspürte sie eine Schwäche in der r. Hand, speziell bei allen feineren Bewegungen. Keine hereditäre Belastung, kein Alkoholismus, auch keine Infektion, keine Krankheiten durchgemacht). Manchmal hat sie auch ein taubes Gefühl im Daumen, Zeige- und Mittelfinger. In den letzten Tagen nahmen die Beschwerden zu, und deshalb suchte sie die Poliklinik auf.

Es wurde folgender Befund erhoben:

Keine Atrophie sichtbar, auch keine vasomotorischen Veränderungen, nur fühlt sich die Vola etwas kälter an als das Dorsum manus. Flexion des Daumens rechts etwas schwächer als l., desgleichen die Abduction (Abd. poll. brevis). Die Opposition des Daumens ist nur mit 2.—4. Finger ausführbar, aber nur mühsam, mit dem kleinen Finger ist die Opposition überhaupt nicht auszuführen. Radialis- und Ulnaris-Mm. sind intakt.

Sensibilitätsstörungen sind nicht nachweisbar.

Elektrischer Befund:

Nur im Opponens ist eine quantitative Herabsetzung zu konstatieren. Träge Zuckung und A S Z > K S Z. Der N. medianus ist druckempfindlich.

Es handelt sich hier um eine Parese des r. N. medianus, deren Ursache wir nicht nachweisen konnten. Die Pat. wurde täglich faradisiert und massiert; nach 6 Wochen eine bedeutende Besserung, von den Erscheinungen blieb nur eine Abschwächung der Opposition zurück.

Fall 26.

Der 36 jährige Pat. S. H. wurde von der chirurgischen Station zwecks Vornahme einer elektrischen Untersuchung in die Nervenpoliklinik mit der Diagnose „Luxatio humeri dext." geschickt, die sich Pat. vor einer Woche zugezogen hat. Der Befund lautet:

Der Oberarm ist r. dünner als l. Passives Erheben des Oberarms ist nur bis zur Horizontalen möglich. Die Adduction des Daumens ist nur mit einer Beugung möglich. Die Opposition ist ziemlich schwach. Eine starke Atrophie ist im Serratus ant. sichtbar.

Elektrischer Befund. Starke Herabsetzung der Erregbarkeit im Biceps, doch sind noch Zuckungen sichtbar. Desgl. Herabsetzung der Erregbarkeit im ganzen Arme, ebenso in den Interossei I und II.

Bei faradisch-direkter Reizung des Erb'schen Punktes ist keine Bicepskontraktion deutlich zu sehen, nur einzelne träge Zuckungen, wobei A S Z > K S Z ist.

Träge Zuckung mit Ueberwiegen der Anode in den Interossei I und II, desgl. im Opponens und im Abductor poll. brevis.

Sensibilität intakt.

Es handelt sich also in diesem Falle um eine Armplexuslähmung (Nn. musculo-cutaneus und medianus), die nach einer Luxatio humeri dext. entstanden ist.

Fall 27.

Die Pat. F. R. kam in die Poliklinik mit folgenden Beschwerden:

Anfang August schnitt sich Pat. in die Hand in der Nähe des Handgelenkes bei einem Suizid-Versuch. Sofort Naht.

Nach einiger Zeit merkte Pat., dass ihr der Handteller dünner wurde, auch konnte sie die Finger schlecht bewegen.

Die Untersuchung ergab eine Atrophie der Interosseal- und Daumenballenmuskulatur. Die Flexion des Daumens ist schlecht, die Abduction gut. Die Opposition ebenso wie die Adduction fehlen gänzlich. Im ganzen Gebiet der Nn. medianus und ulnaris findet sich eine Hypästhesie und Hypalgesie, Sensibilität für warm und kalt daselbst intakt.

Elektrisch findet sich eine träge Zuckung mit Ueberwiegen der Anode im Flexor pollicis, Opponens und in den Interossei I—IV.

Therapie: 3mal wöchentlich Faradisation und täglich Massage.

Es handelt sich in diesem Falle um eine Lähmung des Medianus und Ulnaris, die durch ein Trauma (Schnitt) entstanden ist.

Fall 28.

Der 41jährige Pat. P. H., Schuster, suchte die Nervenpoliklinik wegen folgender Beschwerden auf:

Seit 5 Wochen verspürte er plötzlich Schmerzen im r. Daumen, Zeige- und Mittelfinger. (Potus, Infektion werden negiert.) Pat. glaubt selbst durch den dauernden Druck auf den Handteller während der Arbeit die Schmerzen bekommen zu haben. Seit 5 Wochen kann Pat. auch nicht mehr sein Schusterhandwerk betreiben.

Sonst verspürte er nichts, keinerlei Sensationen, kein Taubheitsgefühl.

Die Untersuchung ergab folgenden Befund:

Die grobe motorische Kraft der r. Hand ist viel schwächer als die der linken, besonders schwach ist die Kraft des Daumens, Zeige- und Mittelfingers, r. = l. Die

Opposition ist ziemlich stark herabgesetzt, ebenso die Flexion des Daumens. Die Ad- und Abduction ist mit guter Kraft ausführbar. Die Sensibilität ist für alle Qualitäten intakt. Der Thenar ist r. etwas schlaffer als l.

Faradisch ist die Erregbarkeit im Opponens und Flexor pollicis herabgesetzt.

Galvanisch: Im Abductor pollicis bevis und im Interosseus I ist die Zuckung träge, A S Z > K S Z.

Therapie: Tägliche Massage und Faradisation.

Es handelt sich in diesem Falle um eine Parese des N. medianus, die durch die Beschäftigung (Beruf) entstanden ist (Berufs- bezw. Arbeitsparese).

Fall 29.

Der 36 jährige Pat. E. S. klagt über Lähmung der Finger der l. Hand und taubes Gefühl an der Kleinfingerseite. Auch hat er seit dieser Zeit (6 Monate) Schmerzen im l. Arm. Alle diese Erscheinungen sind allmählich entstanden. (Potus, Infektion negiert.)

Später gibt Pat. noch folgendes an: Ohne angeblich Potator zu sein, hat er 4 Tage hintereinander Alkohol zu sich genommen. Am Ende des 4. Tages schlief er (mit dem l. Arm unter dem Kopf) auf einer Bank ein und erwachte mit taubem Gefühl in der l. Hand. Pat. gibt an, dass sich im Verlauf der nächsten 3—4 Tage der Lähmungszustand herausgebildet habe. Ferner sei er durch seinen Beruf genötigt (beim Schreiben) den l. Arm im Ellbogen beständig stark aufzustützen.

Die Untersuchung ergab folgenden Befund:

Rechte Extremität o. B. Links ist die Abduction des Daumens 0. Flexion und Opposition des Daumens sehr schlecht. Der 5. Finger kann nur schwach abduciert werden. Die Finger können nur langsam und ohne Kraft extendiert werden; bei Dorsalflexion der Hand ist eine Extension der Finger unmöglich. Die Sensibilität ist für alle Qualitäten völlig intakt. Keine Ataxie. Im ersten Spatium interosseum und an der Ulnarseite des Kleinfingerballens ist eine deutliche Atrophie sichtbar.

Elektrischer Befund: Faradisch ist die Erregbarkeit in allen vom Medianus und Ulnaris versorgten Mm. herabgesetzt. Im Abductor pollicis, Flexor pollicis brevis und im Opponens ist, auch bei starken faradischen Reizen, keine Zuckung zu erzielen.

Galvanisch findet sich eine träge Zuckung im Abductor digiti V, A S Z > K S Z.

In den Interossei II—V träge Zuckung, dabei A S Z gleich K S Z.

Im Opponens und Flexor poll. brevis etwas träge Zukkung, K S Z > A S Z.

Therapie: Täglich Massage und Galvano-Faradisation. Es handelt sich in diesem Falle wahrscheinlich um eine Neuritis der Nn. medianus und ulnaris, die anscheinend toxischer Natur ist (Alkohol).

Fall 30.

Pat. O. F. kam am 30. X. in die Poliklinik und machte folgende Angaben:

Vor 6 Jahren hat sich Pat. durch Fall den l. Arm verletzt. Nach Anlegung eines Gipsverbandes traten die Beschwerden auf. Er konnte die Finger nicht mehr beugen und hatte dabei Schmerzen. Auch das Spreizen der Finger ist erschwert.

Die Untersuchung ergibt eine starke Atrophie des Daumen- und des Kleinfingerballens.

Flexion des Daumens und der Finger in allen drei Gelenken unmöglich. Opposition der Daumens und Spreizen der Finger sehr erschwert. Abduction des 5. Fingers schwach. Objektiv keine Sensibilitätsstörungen nachweisbar.

Im Opponens, Flexor pollicis brevis, Abductor digiti V und in den Interossei I—IV sehr träge Zuckung, A S Z > K S Z.

Es handelt sich also in diesem Falle um eine durch Compression (Gipsverband) entstandene Lähmung des Ulnaris und Medianus.

Fall 31.

Der 40 jährige Pat. F. D. kam am 22. I. in die Poliklinik und machte folgende Angaben:

Seit einigen Monaten hat er ein taubes Gefühl im Ulnaris- und Medianusgebiet der l. Hand (Pat. trinkt täglich 10—12 Glas Bier und einige Gläschen Kognak), auch hat er daselbst ein Gefühl von Kälte, und dieses Gebiet soll auch sehr stark schwitzen.

Die Untersuchung ergibt folgenden Befund:

Tremor der beiden Hände. Beugung der Finger 2—5 unmöglich, Spreizen der Finger ist sehr abgeschwächt. Abduction und Opposition des Daumens schwach, aber noch ausführbar. Adduction des Daumens fast 0. Hypästhesie und Hypalgesie an der Vola manus (Med.- u. Uln.-Gebiet) und am Ring-, Mittel- und Kleinfinger.

Elektrisch: Faradisch ist die Erregbarkeit der Mm. stark herabgesetzt.

Galvanisch findet sich eine träge Zuckung im Flexor digit. sublimis et profundus, A S Z > K S Z. Sonst intakt.

Therapie: Täglich Faradisation und Massage der gelähmten Muskeln.

Es handelt sich hier um eine toxische (Alkohol-) Lähmung der Nn. medianus und ulnaris.

Fall 32.

Der 30 jährige Pat. wurde vor 2 Jahren von einem Riemen einer Dampfmaschine erfasst; er fiel auf die rechte Schulter und bekam eine Luxation im r. Schultergelenk. Im Krankenhause wurde die Luxation reponiert. Der Arm blieb dann noch 6 Wochen in einem Kleisterverband. Nachdem der Verband abgenommen war, bemerkte Pat., dass der Arm gelähmt war. Er hing ganz schlaff herab, Bewegungen konnten nur mit Mühe ausgeführt werden.

Die Untersuchung ergab folgenden Befund:

Die r. ob. Extr. kann nur bis zu 45 Grad gehoben werden. Die passive Bewegung des Arms nach rückwärts ist schwach, ebenso ist die Bewegung nach vorn nur bis zur Horizontalen möglich. Pat. bringt mit Mühe die r. Hand auf die l. Schulter, dabei tritt starkes Zittern ein. Die Beugung im Ellbogen ist sehr schwach möglich, ebenso die Beugung im Handgelenk. Die Supination ist nur mit grosser Mühe möglich. Flexion der Finger 2—5 in den Grundphalangen schwach, in den Mittel- und Endphalangen unmöglich. Flexion des Daumens fast 0. Ab- und Adduction des Daumens schwach. Spreizen der Finger herabgesetzt. Sensibilität fast intakt.

Faradisch findet sich eine leichte Herabsetzung der Erregbarkeit fast in allen oben erwähnten Muskeln.

Galvanisch in allen Muskeln prompte Zuckung, K S Z > A S Z, nur im Opponens pollicis findet sich eine träge Zuckung, wobei aber K S Z > A S Z.

Es handelt sich in diesem Falle um eine Lähmung namentlich des N. medianus und ulnaris, die durch Druck eines Dauerverbandes oder Luxation des Humeruskopfes entstanden war.

Fall 33.

Der 23 jährige Pat. klagt seit einiger Zeit über Schwäche im r. Mittelfinger, daselbst auch ab und zu Kribbeln. Die Untersuchung ergibt am unteren Drittel des r. Unterarmes eine Narbe, welche gegen die Unterlage nicht ganz frei verschieblich ist.

Flexion des Mittelfingers etwas abgeschwächt und mühsam. Sonst ist die Motilität überall intakt. Berührungen mit dem Pinsel werden im r. Mittelfinger nicht empfunden. Be-

rührungen mit dem Hammerstiel werden nur bei sehr starkem Druck empfunden. Nadelstiche werden am Mittelfinger nicht so schmerzhaft empfunden wie an den anderen Fingern. Dasselbe gilt für die Dorsalfläche.

Dynamometrische Werte: r. 38, l. 75.

(Pat. ist Rechtshänder.)

Es handelt sich hier um eine Affektion des r. N. medianus durch eine Narbe an der Vorderseite des Unterarms.

Fall 34.

Der 40 jährige Pat. zog sich vor 2 Jahren an einer Maschine eine tiefe Schnittwunde an der Innenfläche des r. Unterarms zu. Die Wunde wurde von einem Arzt genäht. Nach 9 Wochen war Heilung eingetreten, und in der zehnten Woche nahm er die Arbeit wieder auf. Nach 14 Tagen legte er die Arbeit wieder nieder, da er feine Arbeiten nicht mehr machen konnte. (Pat. ist Friseur.) Mit dem Daumen, 2. und 3. Finger konnte er nichts festhalten. Ausserdem hatte er in den genannten Fingern taubes Gefühl. Zuweilen traten, von der Narbe aus nach der Hohlhand zu ausstrahlend, schiessende Schmerzen auf, und zwar nur bei schlechtem Wetter. Er wurde in dem Geschäft, wo er verunglückte, nun mit Aufseherdiensten und groben Arbeiten beschäftigt mit seinem alten Verdienst. Ausserdem waren ihm 20 Proz. Rente bewilligt. Doch hat er bis jetzt gearbeitet. Seit Januar wurde ihm die Rente, da Besserung eingetreten sei, um 10 Proz. verkürzt. Infolgedessen ging er zu Prof. B. . . . ., der ihm ein Gutachten auf 20 bis 25 Proz. ausstellte. Das Reichsversicherungsamt schickte ihn darauf zum Obergutachten in die Nervenklinik der Kgl. Charité.

In dem Zustande seiner Hand ist, nach Angabe des Pat., nichts verändert. Er gibt an, er habe eine Schwäche und Gefühllosigkeit in den genannten 3 Fingern. So könne er z. B. nicht einmal an seiner Kleidung einen Knopf mit der r. Hand schliessen. Bei Witterungswechsel schwelle die r. Hand an, und er bekomme die erwähnten reissenden Schmerzen.

Status corporis: o. B.

Am r. Unterarm ist eine etwa 5 cm lange rechtwinklig geknickte Narbe sichtbar, die mit der Unterlage nicht verwachsen ist und beim Betasten nicht schmerzhaft ist. Beim Fingerspreizen ist in der r. Hand eine gewisse Schwäche vorhanden, besonders zwischen 3. und 4. Finger. Pronation und Supination geht frei von statten. Beugung der Finger r. nur mit grosser Anstrengung, ganz gelingt sie nur bei dem

4. und 5. Finger. Händedruck ist links kräftig, rechts aber fast 0.

Dynamometrische Werte: r. 10, 8, 10; l. 38, 36, 40.

Die Beugung des Daumens ist unmöglich, ebenso die Opposition des Daumens mit dem 4. und 5. Finger. Die Beugung der Mittel- und Endphalanx des 2. und 3. Fingers ist fast aufgehoben. Sonst sind alle Bewegungen intakt.

Der Daumenballen ist atrophisch. Die Haut der Handfläche ist an beiden Händen verdickt.

Bei starkem Druck auf die Narbe fühlt Pat. einen ziehenden Schmerz, der nach oben und unten ausstrahlt.

Am Zeigefinger der r. Hand sind Brandwunden und Narben sichtbar, die er sich angeblich infolge seiner Gefühllosigkeit zugezogen hat. Am Daumen und am 3. Finger sind Narben zu sehen, die älteren Datums sind. Beim Fassen eines Gegenstandes zwischen Daumen und Zeigefinger wird deutlich der Adductor statt des Opponens contrahiert.

Elektrischer Befund: Wegen der starken Hornschicht ist die elektrische Erregbarkeit schwer zu prüfen. Nur im Opponens pollicis findet sich eine ausgesprochen träge Zukkung, wobei A S Z > K S Z ist.

Sensibilität: Im Gebiet des N. med. r. ist das Gefühl und zwar für alle Qualitäten herabgesetzt. Diese Herabsetzung ist am stärksten an der Volarseite des Zeigefingers, dagegen sehr gering an der Innenfläche des 4. Fingers.

Es handelt sich also in diesem Falle um eine isolierte Lähmung des N. medianus, die durch einen Schnitt entstanden war.

Fassen wir jetzt das Ganze zusammen, so können wir über die Prognose und den Verlauf der Medianus-Lähmungen folgendes sagen: Die leichteren Formen heilen nach den Erfahrungen aller Autoren in mehr oder weniger kurzer Zeit. Diese schwankt zwischen 14 Tagen und 2—3 Monaten. Was die schwereren Fälle anbetrifft, besonders diejenigen, die durch Traumen hervorgerufen sind, so hängt die Prognose davon ab, ob ein chirurgischer Eingriff notwendig ist, und ist danach vom Resultat der notwendigen chirurgischen Operation abhängig. In denjenigen Fällen, in denen die Lähmung durch Allgemeinerkrankungen hervorgerufen wird,

wie in unserem Falle z. B. durch die Osteosarkomatose oder durch Anämie, Diabetes usw., ist die Prognose natürlich von dem Verlauf der Grundkrankheit abhängig. Einen besonderen Wert hat für uns bei der Stellung der Prognose die elektrodiagnostische Untersuchung. Die Regel ist die, dass elektrodiagnostisch sich als leicht erweisende Paralysen in Bezug auf die Zeit, beziehungsweise die Vollkommenheit der endgültigen Heilung, bessere Aussicht geben als die schweren. In Bezug auf die Therapie gibt, wie es die beiden Remaks[1]) gefunden und die meisten Autoren bestätigt haben, die Elektrotherapie die besten Erfolge, während z. B. Möbius[2]) und Delprat[3]) den Wert jeder elektrischen Behandlung bestreiten. Zuerst hatte der ältere Remak bei Drucklähmungen sehr labile konstante Ströme im Verlauf des Nerven empfohlen. Später ist er aber von dieser Anwendungsweise des elektrischen Stromes zurückgekommen und zeigte den Nutzen eines schwachen, auf den Nerven konstant einwirkenden Stromes. Durch diese Behandlung wurde in einer Reihe von Fällen, von Sitzung zu Sitzung, eine eklatante jedesmalige Besserung und zuweilen in wenigen Sitzungen Heilung erzielt, ohne dass die gelähmten Teile selbst elektrisiert wurden.

Remak betont weiter, dass die Regulierung der am Galvanometer abzulesenden Stromstärke sich als sehr wichtig gezeigt hat, da auch bei gleicher Elementenzahl der Leitungswiderstand bei verschiedenen Individuen und bei demselben an verschiedenen Tagen sehr wechseln kann.

Auch innerhalb einzelner Sitzungen kann durch die Einwirkung des Stromes der Leitungswiderstand der Haut bedeutend abnehmen, daher muss, um immer dieselbe am Galvanometer abzulösende Stromstärke anzuwenden, die Zahl der Elemente vermindert oder der Widerstand des Rheostaten vermehrt werden. Die nützliche Stromstärke soll empirisch durch Einschleichen gefunden werden. Die Sitzung, die täglich stattzufinden hat, soll nur wenige Minuten dauern und sind oft schwächere Ströme von Nutzen.

Während zuerst die labile Anwendung sowie Unterbrechungen nicht nützlich sind, scheinen sie, nachdem der Nerv durch stabile galvanische Behandlung in wenigen Sitzungen wieder leistungsfähig geworden ist, die Heilung zu fördern. Dann ist die Leitung wieder so weit hergestellt, dass nun auch starke faradische Reize, oberhalb der Druckstelle appliziert, Zuckungen hervorrufen. Selbstverständlich kann die Elektrizität nur bis zu einem gewissen

1) Remak, Deutsche Zeitschr. f. Nervenheilkunde 1893.
2) Möbius, Schmidt's Jahrbuch, No. 237.
3) Delprat, Deutsche med. Wochenschr. 1893.

Grade der Besserung helfen; dann aber ist auch jede andere Behandlung erfolglos. Remaks Angaben über den Erfolg seiner Behandlungsweise werden von vielen Autoren, wie z. B. Bernhardt,[1]) Onimus und Legros,[2]) Erb[3]) u. a. bestätigt.

Remak hat bei 51 bis zur völligen Wiederherstellung beobachteten Drucklähmungen der leichten Form in 3 bis 20, durchschnittlich in 7 Sitzungen, die täglich oder jeden zweiten Tag stattfanden, durchschnittlich in 14 Tagen nach Eintritt der Lähmung Heilung erzielt und zwar um so schneller, je früher die Pat. zur Behandlung kamen. Werden sie sich selbst überlassen, so heilen solche Lähmungen erst in 6—8 Wochen, manchmal auch nach 5 Monaten und oft noch später. Remak hat in 64 Fällen, die stabil mit der Kathode behandelt waren, nur in 9 Fällen (gleich 14 Prozent der Gesamtzahl) keinen Erfolg von seiner Behandlungsweise gesehen. Dabei erwies sich auch jede andere elektrotherapeutische Methode als erfolglos. Jedesmal erwies sich die Kathode als wirksamer. In 6 Beobachtungen wird ausdrücklich verzeichnet, dass die Anodenapplikation die Bewegungsfähigkeit objektiv und subjektiv erschwerte und die schon erreichte Beweglichkeit verschlimmerte.

Wir sahen in allen Fällen, die nach der von Remak geübten Methode behandelt waren, immer gute Erfolge. Bei den Fällen 1 und 2 kam es bei dieser Art der Behandlung zu fast vollständiger Heilung, ebenso in den anderen mittelschweren Fällen, während bei den anderen schweren traumatischen Lähmungen z. T. eine wesentliche Besserung erzielt wurde.

Zum Schluss ist es mir eine besonders angenehme Pflicht, Herrn Geheimen Medizinalrat Professor Dr. Ziehen für die gütige Anregung zu dieser Arbeit, die Ueberlassung der Fälle und die liebenswürdige Unterstützung bei der Anfertigung der Arbeit meinen verbindlichsten Dank auszusprechen.

1) s. o.
2) Legros, Paris 1871.
3) s. o.

Literatur-Verzeichnis.

1. Aronheim, Monatsschrift für Unfallheilk. 1905.
2. Bernhardt, Erkrankungen der peripheren Nerven. 1902.
3. Bernhardt, Arch. f. Psych. 1879.
4. Bernhardt, Virchow's Archiv, Bd. 44.
5. Bernhardt, Arch. f. Psych. 1888.
6. Bernhardt, Centralbl. f. Nervenheilk. 1886.
7. Bernhardt, Salkowski's Festschrift. 1904.
8. Bernhardt und Zondek, Med. Klinik. 1909, Nr. 4.
9. Blecher, Deutsch. Zeitschr. f. Chir. Bd. 93 Nr. 1.
10. Chapoy, Paralysie du nerf radial. Paris 1871.
11. Brenner, Untersuchungen auf dem Gebiete der Elektrotherapie.
12. Delpart, Deutsch. med. Woch. 1893.
13. Dainvielle, Société de neurol. de Paris. 1905.
14. Durante, Société de neurol. de Paris. 1905.
15. Erb, Erkrankungen der peripheren Nerven. Lehrbuch.
16. Ferrari, Rivista sperimentale di Freniatria Vol. 26. Fasc. I.
17. Goldscheider, Zeitschr. f. klin. Med. 1891.
18. Gowers, Handbuch der Nervenkrankheiten.
19. Gh. Gumston, Pediatrics. Vol. 9, Nr. 7.
20. Head, Brain 1905.
21. Hirsch, Deutsch. med. Woch. 1906, Nr. 20 u. 21.
22. Hültl, Budapester Aerzteverein, 1903.
23. Heusner, Deutsch. med. Woch. 1892.
24. Jacobi, Berl. klin. Woch. 1902.
25. Joffroy, Arch. de Physiologie. 1884.
26. Lambette et Sano, Journ. de neurol. et d'hypnose. 1898.
27. Löwenthal, Neur. Centralbl. 1896.
28. Möbius, Schmidts Jahrbücher, Bd. 237.
29. Nathan, Prager med. Woch. 1902.
30. Nicoll, The Brit. med. Journal. 1872.
31. Nonne, Arch. f. klin. Med. Bd. 40.
32. Oppenheim, Lehrbuch der Nervenkrankheiten.
33. Oppenheim, Arch. f. Psych., Bd. 18.
34. Oberndörfer, Berl. klin. Woch. 1908.
35. Phelps, Inaugural-Dissertation. 1904. Leipzig.

36. Remak, Arch. f. Psych. 1885.
37. Remak, Zeitschr. f. prakt. Med. 1873.
38. Remak, Arch. f. Psych. 1878.
39. Rieder et Aynaud, Société neurol. 1908.
40. Scheiber, Neurol. Centralbl. 1886.
41. Schlesinger, Mitteilungen der Gesellschaft f. inn. Med Wien. 1907.
42. Seligmüller, Lehrbuch der Nervenkrankheiten.
43. Sinken, Philad. Med. Times. 1884.
44. Steiner, Münch. med. Woch. 1903.
45. Stroebel, Berl. klin. Woch. 1893.
46. Weber, Deutsche Zeitschr. f. Nervenheilk. 1899.
47. Weir-Mitschell, Des lésion des nerfs. Paris 1874.

Lebenslauf

Verfasser dieser Arbeit, Isaak Malamud Matusis, mosaischer Konfession, wurde am 26. Juni 1886 in Odessa (Russland) geboren. Im Mai 1905 hat er seine Maturitatsprüfung am Klassischen Gymnasium des Ministeriums der Volksaufklärung zu Akkerman (Bessarabien) bestanden und wurde sodann in die Noworossische Universität aufgenommen. Im Oktober 1906 wurde er als ordentlicher Hörer an der k. k. Universität zu Wien immatrikuliert, wo er sieben Semester studierte. Ostern 1910 wurde er an der Königlichen Friedrich-Wilhelms-Universität zu Berlin immatrikuliert, wo er drei Semester studiert hat.

Während dieser Zeit besuchte er die Kliniken, Vorlesungen und Kurse folgender Herren Professoren und Dozenten:

In Wien: Albrecht, Chvosteck, Dalla-Rosa, Ebner v. Rofenstein, v. Eiselsberg, Exner, Grobben, Grosser, Johanowitz, Kreidl, Leischner, Ludwig, Marburg, Meyer, Moser (gest.), Neuburger, Noorden, Oppenheim, Pal, Rabl, Reyer, Schauta, Schlesinger, Schumacher, Stejskal, Tandler, Weichselbaum, Wiesner, Zuckerkandl (gest.);

in Berlin: Blumreich, Boedeker, Bumm, Ewald, Flügge, Forster, Fränkel, Fromme, Heubner, Langstein, Lesser, Michel, Orth. Passow, Strauss, Wollenberg, Ziehen.

Allen diesen Herren spricht der Verfasser an dieser Stelle seinen aufrichtigsten Dank aus.

Fig. 1.

Fig. 2.

Berührung.



No 1. Dorsal

leichte Hypästhesie

starke Hypästhesie

Anästhesie

No 2. Volar

Temperatur

No 3. Dorsal

Zwischen warm u. kalt wird nicht unterschieden

nur für warm gestört; kalt wird richtig angegeben

warm wird hier regelmäßig als kalt angegeben.

No 4. Volar

Schmerz

Vasomotorische
u. Secretorische Störunge

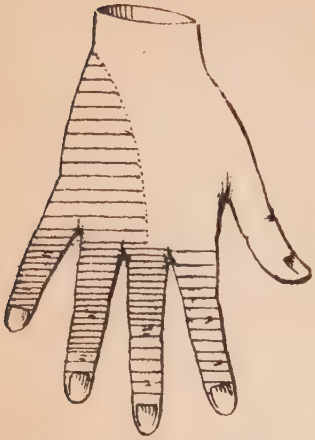

Nº 5. Dorsal

Nº 7. Dorsal

leichte Hypalgesie

starke Hypalgesie

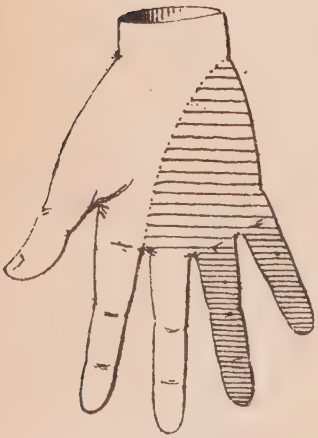

Nº 6. Volar

Nº 8. Volar

Nº 10. Dorsal

Anästhesie u. Analgesie

Hypästhesie u. Hypalgesie

Nº 12

Anästhesie u. Analgesie

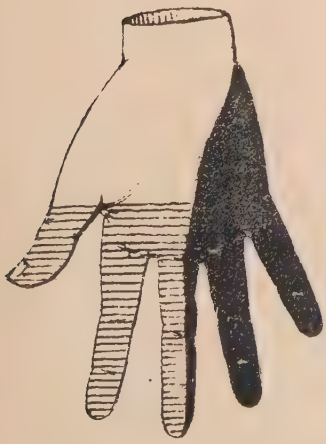

Nº 9. Volar



Nº 11.

Schmerz

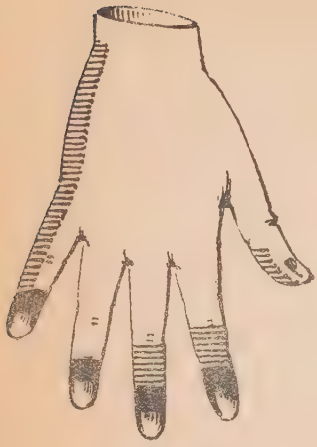

Nº 13.

Nº 15.

Hypästhesie
Anästhesie

Hypalgesie
Analgesie

Nº 14.

Nº 16.

Berührung
u. Schmerzgefühl intakt

Nº 17.

Nº 20. Dorsal

Hypothermaesthesie
Thermanästhesie

Berührung..

Nº 18.

Nº 19. Volar

Schmerz

Berührung.

Nº 22. Dorsal-intakt

Nº 24. Dorsal-intakt

Nº 21. Volar

Nº 23. Volar

Berührung.

Nº 26. Dorsal-intakt

Nº 25. Volar